*Enciclopedia Médico-Quirúrgica – E – **20-627-A-10** (2004)*

Cáncer de la lengua

J.-M. Prades
T. Schmitt
A. Timoshenko

Resumen. *– Los carcinomas epidermoides de la lengua se encuentran entre los tumores más frecuentes de las vías aerodigestivas superiores. El tratamiento de las formas incipientes T1 y T2 se basa en la resección quirúrgica combinada con el vaciamiento ganglionar selectivo en los pacientes N0, sobre todo si el tumor es ulceroinfiltrante. Por lo general, el tratamiento con radioterapia y braquiterapia consigue un excelente control local y regional de las lesiones exofíticas. A pesar de los avances quirúrgicos y de la radioterapia, el tratamiento suele fracasar en muchos pacientes de riesgo (tumores T3-T4, metástasis ganglionar cervical con efracción capsular, etc.) obteniéndose en ellos una supervivencia del 30 al 50% a los 5 años. En lo sucesivo, es preciso realizar estudios aleatorizados, sobre todo en lo que se refiere a las estrategias de preservación del órgano y a la calidad de vida de los pacientes después del tratamiento.*

© 2004 Elsevier SAS, París. Todos los derechos reservados.

Palabras clave: *Cáncer de lengua; Cirugía de la lengua; Radioterapia; Braquiterapia; Quimioterapia*

Anatomía clínica de la lengua

DEFINICIÓN

La lengua es un órgano musculomucoso que ocupa la mayor parte de la cavidad oral. Se implanta sobre un esqueleto osteofibroso y está sostenida por una cincha muscular: el piso de la boca. Sus numerosos músculos le confieren gran movilidad, lo que le permite participar en la masticación, la deglución, la succión y la articulación de los sonidos. La mucosa de la lengua contiene los órganos sensoriales responsables de la percepción gustativa y del reflejo secretor salival de las glándulas anexas a la cavidad oral [15].

CONFIGURACIÓN EXTERNA

La lengua está formada por dos porciones: la lengua móvil (en la cavidad oral) y la base de la lengua (en la orofaringe). La base o raíz de la lengua es fija, corresponde al tercio posterior del órgano y contiene abundantes folículos linfoides que constituyen la amígdala lingual. Su orientación casi vertical hace difícil su examen visual, por lo que es fundamental la palpación. Pertenece a la orofaringe anterior, y sus lesiones, en especial los tumores malignos, invaden rápidamente el resto de estructuras de la confluencia aerodigestiva. El cuerpo de la lengua representa los dos tercios anteriores, es móvil y termina en la punta del órgano. Estas dos porciones están separadas por la V lingual, abierta hacia delante, y en la que destacan: el surco terminal por detrás y las papilas gustativas caliciformes o circunvaladas por delante. En el vértice de la V lingual se sitúa el agujero ciego, que constituye un vestigio del conducto tirogloso, pudiendo dar origen a quistes o fístulas. El desarrollo embriológico explica esta dualidad lingual: la eminencia hipobranquial o «cúpula» da lugar a la base de la lengua, mientras que la lengua móvil se origina a partir del tubérculo impar y de las prominencias linguales laterales, situada primitivamente en el piso del intestino faríngeo (embrión de 4 mm en la 5.ª semana).

La lengua presenta así una cara dorsal, en la que se encuentran las papilas gustativas de la base de la lengua: las que se sitúan por detrás de la V lingual para la percepción del sabor amargo, y las situadas medialmente y por delante de la V para la percepción del sabor dulce. El frenillo de la lengua se localiza en la cara ventral o inferior, con las carúnculas sublinguales a cada lado, en las que desembocan los conductos de las glándulas submaxilar y sublingual. El borde lateral contiene las papilas gustativas foliadas que analizan la percepción del sabor salado. La punta de la lengua es la zona de unión entre los bordes laterales, la cara dorsal y la cara ventral.

J.-M. Prades *(Professeur à la faculté)*
Adresse e-mail: jean.michel.prades@univ-st-etienne.fr
Faculté de médecine J. Lisfranc, service ORL, Centre hospitalier universitaire Bellevue, 15, boulevard Pasteur, 42055 Saint-Étienne cedex 2, France.
T. Schmitt *(Professeur à la faculté)*
Faculté de médecine J. Lisfranc, service radiothérapie, Centre hospitalier universitaire Bellevue, 15, boulevard Pasteur, 42055 Saint-Étienne cedex 2, France.
A. Timoshenko *(Praticien attaché des Hôpitaux)*
Service ORL, Centre hospitalier universitaire Bellevue, 15, boulevard Pasteur, 42055 Saint-Étienne cedex 2, France.

ESQUELETO OSTEOFIBROSO DE LA LENGUA

Está constituido por el hioides, hueso impar y medio que se sitúa a la altura de la 4.ª vértebra cervical; la membrana hioglosa, vertical y de 1 cm de altura, y el tabique lingual, que consiste en una lámina fibrosa falciforme y vertical que se extiende desde la membrana hioglosa (por abajo), hasta la punta de la lengua por arriba. El tabique lingual representa únicamente una barrera relativa ante la progresión carcinomatosa.

MÚSCULOS DE LA LENGUA

La lengua contiene diecisiete músculos: ocho pares y simétricos y sólo uno impar: el músculo longitudinal superior. Todos estos músculos se encuentran muy entrelazados siendo muy difícil diferenciarlos. Así, las fibras musculares se cruzan perpendicularmente en los tres planos del espacio. En la línea media, existe entre los músculos un plano de separación denominado espacio centrolingual, que explica la posibilidad de que se originen abscesos linguales. La porción correspondiente a la base de la lengua está formada en su mayor parte por el origen de los músculos hiogloso y geniogloso y se puede considerar como el segmento de inserción: por delante se inserta en las apófisis genianas (espinas mandibulares), y por detrás en el cuerpo y en las astas mayores del hioides. También actúan como elementos de fijación de la lengua los músculos palatoglosos (pilares anteriores del velo del paladar), la porción glosofaríngea del músculo constrictor superior de la faringe, y la propia mucosa oral que se continúa con la mucosa faríngea.

MUCOSA LINGUAL

Está constituida por epitelio pavimentoso estratificado no queratinizado sobre un corion denso. En la cara dorsal, la mucosa es gruesa y adherente a los músculos subyacentes. En la base es más delgada y menos adherente, y en la cara inferior es muy despegable y transparente, lo que explica la formación de edemas en la base de la lengua y en el piso de la boca. La mucosa lingual forma cuatro tipos de papilas: papilas filiformes (cortas, queratinizadas y dispuestas alrededor de un eje de tejido conjuntivo), papilas fungiformes (globulosas, diseminadas entre las papilas filiformes y provistas de botones gustativos) y papilas caliciformes (rodeadas por un surco o valle y un rodete). En el fondo del valle se abren las glándulas serosas de Von Ebner, que facilitan la disolución de las sustancias gustativas. Finalmente, las denominadas papilas foliadas, que no son constantes y que forman las crestas mucosas paralelas.

CIRCULACIÓN ARTERIAL

Está muy desarrollada y depende principalmente de la arteria lingual y, en menor grado, de la arteria palatina ascendente y de la arteria faríngea ascendente. En el 78% de los casos la arteria lingual es rama colateral de la arteria carótida externa, que se sitúa por encima del nacimiento de la arteria tiroidea superior y por debajo del origen de la arteria facial. En el 20% de los casos la arteria lingual y la facial nacen de un tronco común y en el 2% de los casos, la arteria lingual nace de un tronco común junto con la tiroidea superior. Es una arteria sinuosa que discurre por la cara lateral de la lengua, por dentro del músculo hiogloso, adaptándose bien a los movimientos linguales. Termina en el borde anterior del músculo hiogloso por la arteria profunda de la lengua (o ranina) y la arteria sublingual. A diferencia de las arterias raninas, las dos arterias linguales propiamente dichas no se anastomosan entre sí en la línea media. En cirugía oncológica, se describen dos triángulos clásicos para la ligadura de la arteria lingual que resultan muy útiles: el triángulo de Béclard, entre el asta mayor del hueso hioides, el vientre posterior del músculo digástrico y el borde posterior del músculo hiogloso; y el triángulo de Pirogoff, que se sitúa más hacia delante, entre el tendón intermedio del músculo digástrico, el borde posterior del músculo milohioideo y el nervio hipogloso (Fig. 1).

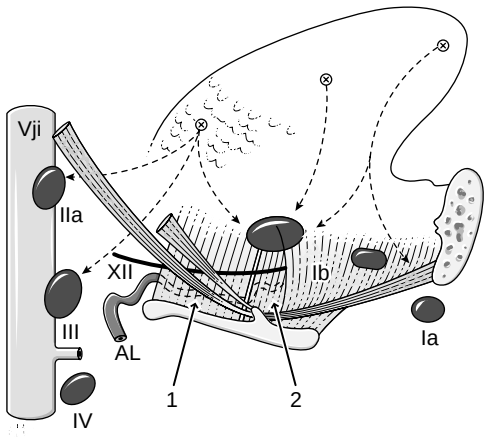

Figura 1 *Drenaje linfático de la lengua. 1. Triángulo de Béclard: hueso hioides, músculo digástrico, músculo hiogloso; 2. triángulo de Pirogoff: tendón del músculo digástrico, nervio hipogloso (XII), músculo milohioideo; AL: arteria lingual; VYI: vena yugular interna.*

CIRCULACIÓN VENOSA

El drenaje de la lengua se lleva a cabo a través de redes venosas superficiales y profundas, pero la única vena profunda es la que acompaña a la arteria lingual. En función del diámetro de los vasos y del territorio que drenan, se describen cinco corrientes venosas en orden de importancia decreciente: las venas satélites del nervio hipogloso (en general dos venas), la vena valecular epiglótica, la vena satélite del nervio lingual, la vena del surco amigdalogloso y, por último, la vena satélite de la arteria lingual. Todas las venas están provistas de numerosas válvulas. Por lo general, estas corrientes venosas drenan en un tronco común, el tronco venoso linguofacial de Farabeuf, que desemboca en la vena yugular interna. Las venas satélites del nervio hipogloso se anastomosan ampliamente con la vena yugular anterior, la vena submaxilar y la vena facial; la vena satélite del nervio lingual se comunica con las venas submaxilares y faciales; las venas valeculares y las del surco amigdalogloso se anastomosan entre sí, y también con las venas laríngeas, las venas de la amígdala palatina, las venas faríngeas y los plexos pterigoideos. En la confección de los colgajos linguales de reconstrucción, se debe preservar no sólo un pedículo arterial, sino también un drenaje venoso eficaz.

DRENAJE LINFÁTICO

Los linfáticos de la punta de la lengua drenan en los ganglios linfáticos submentonianos y submaxilares bilaterales; los del cuerpo de la lengua lo hacen en los ganglios submaxilares y los linfáticos de la base de la lengua drenan en los ganglios linfáticos submaxilares y yugulocarotídeos. La zona media de la lengua presenta un drenaje bilateral (Fig. 1).

INERVACIÓN

La inervación motora depende del nervio hipogloso (XII); con excepción del músculo estilogloso y del palatogloso, que están inervados por el nervio facial (VII) y el nervio glosofaríngeo (IX).

La inervación sensitiva de los dos tercios anteriores de la lengua depende del nervio lingual (V3). El nervio glosofaríngeo (IX) asegura la inervación de la base de la lengua y el nervio vago o neumogástrico (X) la del repliegue glosoepiglótico. La estimulación por contacto desencadena un reflejo de contracción de toda la musculatura lingual (XII), de los músculos masticadores (rama motora del V) y de la faringe (IX, X), provocando la deglución.

La inervación sensorial gustativa de los dos tercios anteriores de la lengua depende del nervio gustativo superior, cuyas fibras, a través del nervio lingual, la cuerda del tímpano y el nervio facial, llegan hasta el ganglio geniculado y el nervio intermediario de Wrisberg (VIIbis); que se conecta con el núcleo gustativo superior del piso del 4.º ventrículo. La sensación gustativa de la base de la lengua es recogida por el nervio gustativo inferior, cuyas fibras llegan hasta el núcleo gustativo inferior a través del nervio glosofaríngeo. La morbilidad que conlleva la exéresis completa de la base de la lengua ha conducido al diseño de diversas técnicas para la reinervación de la lengua residual mediante la transferencia del nervio hipogloso (motor y proximal) al nervio lingual (sensitivo y distal). En las exéresis de la base de la lengua se debe preservar en la medida de lo posible el pedículo neuroarterial hipoglosolingual, que se sitúa a 1 cm por encima del plano del hueso hioides, y a 2 cm de la cara medial de la mandíbula a la altura del trígono retromolar [15].

Datos epidemiológicos y carcinogénesis

En la población occidental, los carcinomas epidermoides de cabeza y cuello ocupan, por su frecuencia, el sexto lugar entre los tumores malignos. Según datos de 1995 referentes a los varones franceses, los carcinomas de la cavidad oral y de la lengua se situaban en el cuarto y en el quinto lugar de los tumores malignos de las vías aerodigestivas superiores, después de los carcinomas de la laringe, la hipofaringe y la orofaringe [59]. Los carcinomas epidermoides representan más del 90% de los cánceres de la lengua; afectando a la lengua móvil en dos tercios de los casos y en un tercio de ellos a la base de la lengua. Se calcula que en Francia, la incidencia anual es de 1.800 nuevos casos en varones (edad media de 55 años) y 200 en mujeres (edad media 60 años). Los carcinomas de la lengua móvil constituyen el 30% de los carcinomas de la cavidad oral, y los de la base de la lengua el 20% de los carcinomas de la orofaringe.

Los dos factores favorecedores que mejor se conocen son el tabaco y el alcohol, que actúan de manera sinérgica y aumentan el riesgo de forma multiplicativa. Este incremento del riesgo relativo en un varón que consuma más de 30 cigarrillos al día y más de 2 litros de vino, puede llegar a ser igual o superior a 100 [6].

Hay que señalar que en el año 2001 el consumo total de tabaco en Francia fue de 92,65 miles de toneladas frente a 103,8 en 1991, y que se le considera causante de 60.000 muertes. La franja de edad comprendida entre los 19 y los 25 años ocupa el primer lugar con un 40,4% de fumadores regulares, seguida de la de 15 a 19 años con un 33,2% y la de 26 a 75 con un 27,7%. Por tanto, en Francia, más del 70% de los fumadores habituales tiene menos de 25 años.

Aunque la incidencia de los carcinomas de cabeza y cuello parece estable, varios estudios epidemiológicos recientes señalan un incremento de la mortalidad por cáncer de lengua, sobre todo en personas jóvenes. En Connecticut (Estados Unidos), entre 1960 y 1985, la incidencia de cáncer de la cavidad oral en los varones de 30 a 39 años fue cuatro veces superior que en el período anterior equivalente [12]. En Texas, el porcentaje de pacientes jóvenes afectados por cáncer de la totalidad de la lengua pasó del 4% en 1971 al 18% en 1993 [65]. Según el banco de datos del Instituto Nacional de control del cáncer de Estados Unidos (National Cancer Institute Surveillance), en los adultos menores de 40 años de ambos sexos, el cáncer de lengua ha aumentado un 60% entre los períodos 1973-1984 y 1985-1997 [88], a pesar de que los métodos de diagnóstico no han variado ostensiblemente y que el consumo de tabaco y alcohol entre los jóvenes norteamericanos ha disminuido a partir de la mitad de la década de los años sesenta. En Europa, los certificados de defunción de varones menores de 44 años registrados entre 1955 y 1989, reflejan que la incidencia de cáncer de la cavidad oral se ha multiplicado por dos, sobre todo en Austria, Alemania, Hungría, Polonia y Bulgaria [24]. En Francia, durante el período 1993-1997, las cifras de incidencia de carcinomas de la cavidad oral y de la faringe en el varón se sitúan entre 30 y 50 por 100.000, y representan los índices más elevados del mundo [59]. Por tanto, la población joven parece estar expuesta a la emergencia de otros agentes carcinógenos diferentes de la típica y todavía presente combinación entre tabaco y alcohol:

– en los últimos 30 años, fuera de algunos ambientes culturales concretos de la India o América latina, el uso cada vez más frecuente en países occidentales de tabaco para aspirar o mascar, parece ser la causa de cánceres de la cavidad oral y de leucoplasia precancerosa de contacto [28];

– también puede estar implicado el consumo de marihuana: más del 30% de los ciudadanos estadounidenses mayores de 12 años han consumido esta droga al menos una vez. Se ha demostrado el efecto carcinógeno de la marihuana en diversos estudios clínicos y experimentales [22]; señalándose que existe una relación, dependiente de la dosis, entre el consumo de marihuana y el riesgo de padecer cáncer de cabeza y cuello [104];

– también se sospecha de la infección por el virus de la papilomatosis humana (human papilloma virus: HVP). El riesgo de padecer carcinoma epidermoide de cabeza y cuello en los pacientes seropositivos para HPV16 se multiplica por dos después de ajustar las concentraciones de nicotinina [63]. La presencia de HPV en los tejidos neoplásicos de la cavidad oral varía entre el 14 y el 91% [60]. Estudios mediante polymerase chain reaction (PCR) (reacción en cadena de la polimerasa) demuestran que el 50% de los carcinomas orofaríngeos y el 14% de los de lengua contienen ácido desoxirribonucleico (ADN) de HPV16 [63]. La expresión de HPV en el carcinoma oral es cinco veces mayor que en la mucosa sana adyacente [4, 60]. Parece que los tipos 16 y 18 de HPV son carcinógenos y se asocian a una mutación del gen p53 [93].

Sin embargo, en un metaanálisis reciente, no se observa diferencia en el pronóstico entre las personas menores de 40 años con carcinoma de lengua y la población de edad superior: 53% de supervivencia sin enfermedad a los 3 años frente al 55% [77].

Biología tumoral y carcinogénesis

Normalmente se considera que los tumores malignos se originan a partir de la acumulación de diversas alteraciones genéticas (inactivaciones de genes supresores tumorales, activación de protooncogenes, etc.) [102]. El p53 es un gen supresor tumoral e interviene en varias vías de la regulación celular: controla el ciclo de la célula, la reparación del ADN y la apoptosis. Este gen se localiza en el cromosoma 17p y codifica una proteína inestable de 53 kDa, que se encuentra en escasa concentración en las células normales. Dicha proteína intervendría en la fase G1 de reposo celular, cuando el ADN es lesionado por un carcinógeno [39]. La mutación del gen p53 origina la acumulación de proteína p53 anormal y estable. De esta forma se detecta en más del 50% de los carcinomas epidermoides de la cavidad oral [69]. El epidermal growth factor EGF (factor de crecimiento epidérmico), puede intervenir, por la vía de la tirosincinasa, en la división celular, la migración, la adhesión, la diferenciación y la apoptosis. La sobreexpresión del receptor del EGF parece correlacionarse con la gravedad de la displasia en las lesiones precancerosas [29]. En las lesiones precancerosas de la cavidad oral se observan algunas modificaciones genéticas precoces: el 30% de las lesiones hiperplásicas presentan pérdidas cromosómicas en 9p21 y 3p14, que también aparecen con mayor frecuencia en los pacientes que sufren cancerización. Estas pérdidas cromosómicas precoces pueden preceder a las mutaciones del gen p53 [50].

Existen numerosas estrategias terapéuticas «génicas» en vías de desarrollo, basadas sobre todo en el EGF y en el gen p53 [78, 102].

Datos clínicos

SEMIOLOGÍA CLÍNICA

Los síntomas iniciales del cáncer de lengua pueden ser insignificantes, y la zona afectada suele examinarse con facilidad, sobre todo la lengua móvil. Además, el plazo medio para establecer el diagnóstico es de unos 5 meses, lo que explica el hecho de que la mitad de los enfermos presente un tumor avanzado. Los síntomas consisten en simple molestia o dolor lancinante, parestesia u otalgia unilateral y, en ocasiones, alteración de las funciones de la lengua durante los procesos de masticación, deglución o elocución. La ingestión de bebidas alcohólicas o de especias desencadena dolor. Una lesión preexistente (leucoplasia, eritroplasia) puede hacerse dolorosa y/o hemorrágica. Por último, la aparición de una adenopatía dura y dolorosa, que por lo general se localiza en la región submaxilar o subdigástrica, puede revelar la existencia de un tumor lingual.

El examen clínico de la cavidad oral con dos depresores permite visualizar la lesión y palparla suavemente con el dedo índice protegido. Resulta imprescindible efectuar un estudio de toda la confluencia aerodigestiva con luz fría (nasoendoscopio), así como la búsqueda sistemática de adenopatías cervicales satélites bilaterales.

En caso de afectación de la lengua móvil es más frecuente encontrar una lesión ulcerovegetante que una forma exofítica o ulcerada pura. El tumor se localiza en el borde de la lengua, más o menos extendido por la cara dorsal o ventral. También puede ser dorsal o ventral puro, más o menos anterior en la cavidad oral, por lo que es útil la exposición que se consigue con los dos depresores. Los bordes o el fondo de la ulceración son duros debidos a la infiltración. Al realizar la palpación se desencadena dolor, y a veces una leve hemorragia, pero permite la exploración de la línea media y del piso de la boca. El carcinoma de la zona de «unión lingual» corresponde a la forma que crece alrededor de la base donde se implanta el pilar anterior de la celda amigdalina en la lengua. Estas lesiones se extienden hacia la lengua móvil, la base de la lengua, el pilar y el surco amigdalogloso, y deben considerarse como formas orofaríngeas laterales.

En las lesiones de la base de la lengua también son más frecuentes las formas ulcerovegetantes o ulceroinfiltrantes, que pueden extenderse por detrás hacia la valécula y la epiglotis, lateralmente hacia el surco amigdalogloso y la amígdala palatina, y por delante hacia la zona de unión lingual y la lengua móvil. En sentido medial pueden invadir toda la porción submucosa de la base de la lengua. Mediante la palpación de la base de la lengua en conjunto se comprueba la infiltración profunda y si el tumor sobrepasa la línea media.

Las adenopatías cervicales aparecen aproximadamente en el 75% de los casos, suelen ser bilaterales y traducen la gran linfofilia de los tumores linguales. En los tumores de la lengua móvil, del 30 al 70% de las adenopatías clínicamente no palpables (N0), en realidad son metastásicas (N+) [8, 46]. La palpación cervical sigue siendo el método más utilizado para la clasificación oncológica del cuello (N). Carece totalmente de valor para la detección de microadenopatías metastásicas, que tampoco se identifican de forma fehaciente con las técnicas de diagnóstico por imagen [97].

En ese estadio, el diagnóstico diferencial debe ser sucinto:

– la ulceración traumática de origen dental o protésico no es indurada y desaparece tras la corrección de la causa;

– la tuberculosis o la sífilis lingual son infrecuentes. Se deben confirmar mediante estudios anatomopatológicos y bacteriológicos;

– También pueden presentarse tumores benignos como papilomas, fibromas, neurinomas, mioblastoma granuloso de Abrikossof, etc.;

– puede observarse asimismo la inflamación de una papila lingual lateral.

ESTUDIO DE EXTENSIÓN

El estudio de la extensión local, regional y a distancia permite establecer la clasificación clínica TNM de la lesión tumoral, de la que se deduce la indicación terapéutica y el pronóstico. Se basa en la endoscopia, los métodos de diagnóstico por imagen y la valoración general previa al tratamiento, que determinan la morbilidad [78].

■ *Examen endoscópico*

La mucosa de las vías aerodigestivas superiores y de la porción superior del tubo digestivo, la tráquea, los bronquios y el esófago, se debe considerar como un potencial «campo de cancerización» sometido a los mismos agentes carcinógenos tradicionales, es decir, el tabaco y el alcohol [30, 44]. La panendoscopia bajo anestesia general permite explorar todos estos territorios en el mismo acto médico. Confirma la unicidad tumoral y muestra la amplitud de las lesiones precancerosas, pudiéndose efectuar tomas de biopsia para estudios histopatológicos y una restauración dental con la colaboración de un especialista. El 9% de los pacientes con carcinoma de las vías

aerodigestivas presenta otra localización tumoral llamada simultánea o sincrónica: en el 3% de los casos es broncopulmonar, en el 2% esofágica y en el 4% se encuentra en la confluencia aerodigestiva. En el 60% de los casos se establece el diagnóstico gracias a la panendoscopia [44].

Para la detección de las lesiones precancerosas o cancerosas de la cavidad oral, se puede emplear la tinción in vivo con azul de toluidina en solución acuosa al 1%, que sirve de guía para la toma de biopsias o la práctica de frotis citológicos. Aunque es un método simple y barato, la aplicación de azul de toluidina da lugar frecuentemente a falsos resultados negativos: el 42% en el caso de los carcinomas in situ y el 58% para las displasias [52]. Aunque la histopatología confirma el diagnóstico de carcinoma en un tercio de las lesiones de la cavidad oral marcadas con azul de toluidina, el 76% de ellas presentan una alteración clonal de pérdida de heterocigosidad [30].

Diagnóstico por imagen

Para la evaluación local y regional de los tumores de las vías aerodigestivas superiores (sobre todo de la cavidad oral) mediante técnicas de diagnóstico por imagen, se utiliza fundamentalmente la tomografía computarizada (TC), la resonancia magnética (RM) y la ecografía; y más recientemente la tomografía por emisión de positrones (TEP). Estas técnicas permiten el estudio de la anatomía normal, de la infiltración tumoral y de las adenopatías cervicales [48, 94, 97].

Diagnóstico por imágenes del tumor

La RM debe ser la técnica de elección ante un carcinoma lingual, sobre todo si después de la palpación se sospecha su extensión hacia el piso de la boca o hacia la línea media. Las secuencias en T1 y T2 con gadolinio permiten el análisis adecuado de la topografía tumoral y aportan información fundamental para distinguir la evolución tumoral de la fibrosis postirradiación: una imagen hipodensa en T2 indicaría fibrosis, mientras que el tumor residual postirradiación presentaría una imagen hiperdensa en T2 y después de la inyección de gadolinio [61]. Las secuencias en T1 sin gadolinio permiten analizar la extensión ósea medular, que aparece como imagen hipodensa dentro de la hiperdensidad de la grasa medular [94]. Sin embargo, la RM no es útil cuando la lesión es superficial y/o serpiginosa [16].

La TC se utiliza fundamentalmente ante tumores voluminosos cuando existe sospecha de extensión ósea, sobre todo cortical. Se suele preferir la TC si se trata de un paciente de edad avanzada o mal estado general con dificultad para soportar la prolongada duración de la RM [48]. Finalmente, ante un tumor avanzado que afecte a la lengua y al piso de la boca, la TC y la RM proporcionan información complementaria muy importante para la investigación de recidivas [94]. Se pueden mejorar fácilmente las imágenes que se obtienen con la TC distendiendo la cavidad oral con aire o agua, con lo que se evita la superposición de las estructuras anatómicas [21].

La TEP es una técnica gammagráfica que tiene la capacidad de ofrecer imágenes metabólicas cuantitativas, tanto locales como de todo el cuerpo. La ^{18}F-fluorodesoxiglucosa analiza el aumento de la glucólisis en el interior de las lesiones neoplásicas, cualquiera que sea su tipo histológico [23]. Los focos inflamatorios constituyen la principal limitación de la técnica. Actualmente, la indicación más importante es la investigación de enfermedad residual o de recidiva tumoral: se recomienda esperar 4 meses después de la conclusión de la radioterapia para minimizar la inflamación postirradiación. Otra circunstancia que también origina falsos resultados positivos es la radionecrosis [23]. También resulta interesante en el estudio de la respuesta a la quimioterapia, pero presenta las mismas limitaciones en cuanto al umbral de detectabilidad, que las técnicas radiológicas convencionales [23, 72].

La ecografía es una exploración rápida y sencilla. Ante un tumor de la lengua, proporciona información sobre su existencia, tamaño, y las relaciones con la línea media y el piso de la boca. Sin embargo, aporta pocos datos para analizar las relaciones entre el tumor y la mandíbula [16]. Mediante la ecografía preoperatoria se puede medir con precisión (<1 mm) la profundidad de la infiltración tumoral: constituye un factor pronóstico con respecto a la extensión ganglionar cervical, pudiendo intervenir en la indicación de practicar de entrada un vaciamiento ganglionar [70]. Mediante la ecografía endobucal intraoperatoria se puede dirigir la exéresis quirúrgica de un tumor infiltrante de la lengua [32].

Diagnóstico por imágenes de las adenopatías

Las técnicas de diagnóstico por imagen proporcionan información sobre el tamaño, la localización y la captación irregular de contraste de las adenopatías metastásicas, pero no identifica con claridad las microadenopatías metastásicas de tamaño inferior a 1 cm: del 20 al 25% de estas adenopatías no pueden ser detectadas con ningún método de diagnóstico por imagen [97, 100]. La afectación ganglionar metastásica se puede poner de manifiesto mediante TEP, pero la detección de micrometástasis en los pacientes N0 depende de la resolución gammagráfica (de 4 a 5 mm). En estos casos, la técnica del ganglio centinela con vaciamiento selectivo parece ofrecer mejores resultados [96]. En una comparación prospectiva entre TC, RM, TEP y ecografía para la exploración de las zonas ganglionares cervicales de pacientes intervenidos por carcinoma de la cavidad oral, se demuestra que la ecografía presenta la mayor sensibilidad y la TEP la mayor especificidad: esta técnica posee una sensibilidad del 70%, una especificidad del 82% y una pertinencia del 75%; la ecografía, 84, 68 y 76% respectivamente; la TC, 66, 74 y 70%, y la RM, 64, 69 y 66%. Los dos últimos procedimientos no ofrecen ninguna diferencia significativa [97].

El sistema de clasificación de cualquier carcinoma, sobre todo lingual, tiene tres objetivos principales: establecer el pronóstico, orientar la decisión terapéutica y evaluar la eficacia del tratamiento. Los índices de supervivencia de los pacientes clasificados en los cuatro estadios de la tradicional clasificación TNM pueden variar considerablemente sobre todo debido a la imprecisión anatómica de la extensión tumoral (Cuadro I). Además, el sistema TNM no tiene en cuenta el cuadro clínico: se deberían tener en cuenta la gravedad de las manifestaciones tumorales y la morbilidad asociada del enfermo, ya que se ha observado que estos factores influyen de forma significativa en la supervivencia. Según la clasificación TNM, a los 5 años, la supervivencia del cáncer de la cavidad oral es del 64,6% (estadio I), 67,5% (estadio II), 28,9% (estadio III) y 13,1% (estadio IV). Si la clasificación de los pacientes se realiza según un sistema de análisis compuesto de gravedad clínica que incluya la morbilidad asociada, la supervivencia que se obtiene a los 5 años para los mismos pacientes es: 74,0% (estadio 1), 47,1% (estadio 2), 28,6% (estadio 3) y 8,4% (estadio 4) [33, 79, 80].

Cuadro I. – Clasificación TNM [34] *(UICC, 1997).*

Tumor	Tx: tumor primitivo no evaluable
	T0: ausencia de tumor primitivo detectable
	Tis: carcinoma in situ
	T1: tumor con eje mayor £2
	T2: tumor comprendido entre 2 y 4 cm
	T3: tumor con eje mayor >4 cm
	T4: tumor con extensión a las estructuras adyacentes (hueso, piel, músculo, etc.)
Adenopatía	Nx: adenopatías (ADP) regionales no evaluables
	N0: sin ADP regionales metastásicas
	N1: ADP metastásica única, unilateral ≤3 cm
	N2a: ADP metastásica única, unilateral entre 3 y 6 cm
	N2b: ADP metastásicas múltiples, homolaterales ≤6 cm
	N2c: ADP metastásicas múltiples, contralaterales o bilaterales ≤6 cm
	N3: ADP metastásica con eje mayor >6 cm
Metástasis	M0/M1: ausencia o presencia de metástasis a distancia

Datos anatomopatológicos

Pertenecen al estudio de extensión, sobre todo endoscópico, pero también constituyen la información postoperatoria fundamental que orienta el tratamiento complementario.

LESIONES PRECANCEROSAS

Las lesiones precancerosas se definen como aquellas alteraciones tisulares en las que puede aparecer un cáncer con más frecuencia que en el tejido homólogo. En la lengua existen dos lesiones de estas características: la leucoplasia y la eritroplasia [14, 78].

■ *Leucoplasias*

Son más frecuentes las leucoplasias, que son placas blanquecinas más o menos bien delimitadas que asientan en la cavidad oral, sobre todo en la mejilla (37%) y en la lengua (23%). Desde el punto de vista histopatológico, se distinguen las queratosis simples (benignas), y las queratosis displásicas (potencialmente malignas). Dentro de estas últimas, las displasias «moderadas» se caracterizan por presentar hiperacantosis y aumento de las mitosis basales y suprabasales. Las displasias «graves» están próximas al carcinoma intraepitelial, muestran una acentuada hiperacantosis de las crestas epiteliales, pérdida de la polaridad y la cohesión de sus células y, sobre todo, presencia de células anómalas y mitosis numerosas hasta la superficie del epitelio. Las displasias y los carcinomas se pueden desarrollar a partir de líquenes atróficos y erosivos, pero también sobre candidiasis crónicas cuando la inflamación mucosa es intensa. Estas lesiones linguales con elevado riesgo de cancerización presentan diferente incidencia: las leucoplasias 40%, los líquenes 35% y las candidiasis crónicas 25%. La asociación entre displasia y cáncer se observa con mayor frecuencia en el liquen (23%) que en las candidiasis crónicas (16,6%) o las leucoplasias propiamente dichas (15%) [14].

■ *Eritroplasia*

La eritroplasia es una zona roja y deprimida, erosiva o ulcerada, que asienta en el piso de la boca, en la encía y menos frecuentemente en la lengua. La eritroplasia es mucho menos frecuente que la leucoplasia. Se caracteriza por la atrofia del epitelio con expansión del corion hipervascular hasta la superficie y presencia de células displásicas y voluminosas (enfermedad de Bowen). En estos casos, la displasia y la cancerización sobrepasan el 90%. En realidad, aunque se admite la relación displasia-carcinoma intraepitelial, la relación entre cáncer y lesión precancerosa se observa de forma variable según los pacientes, oscilando entre el 5 y el 20% [14, 78].

LESIONES CANCEROSAS

Aunque la mayor parte de los tumores benignos de la lengua derivan del tejido conjuntivo, los tumores malignos son por lo general de origen epitelial.

■ *Carcinomas epidermoides*

Los carcinomas epidermoides representan más del 90% de los tumores malignos de la lengua y predominan claramente en el sexo masculino, sobre todo entre los 60 y 70 años. Se localizan con mayor frecuencia en el borde de la lengua móvil, rara vez en la cara inferior o en la dorsal (del 3 al 5%) y excepcionalmente en la punta de la lengua. Las formas multicéntricas constituyen el 3% de los casos [14].

Desde el punto de vista macroscópico, las lesiones ulceroinfiltrantes o ulcerovegetantes son las más frecuentes, presentando una ulceración más o menos amplia con los bordes sobreelevados e indurados. En ocasiones se trata de una eritroplasia con contornos irregulares, o de una leucoplasia indurada y fisurada. Las formas vegetantes, que son más raras, se caracterizan por presentar verrugosidades grisáceas y formaciones polipoides rojizas, que se observan sobre todo en la cara dorsal.

En el aspecto microscópico, el tumor «microinvasor» infiltra únicamente las capas más superficiales del corion. El carcinoma «invasor» invade ampliamente el corion y los fascículos musculares. Puede ser: diferenciado (formado por lóbulos con centros queratósicos, constituyen el 22% de los casos), indiferenciado o anaplásico (sin ninguna queratina pero con células redondeadas y desprovistas de cohesión, representan el 23% de los casos), y de diferenciación intermedia (con lóbulos acantósicos y áreas celulares poco diferenciadas, suman el 55% de los casos). El carcinoma verrugoso es una forma rara, muy diferenciada y a menudo de extensión serpiginosa, que por lo general es poco linfófila. Puede confundirse con el papiloma. Asimismo, el carcinoma de células fusiformes o seudosarcomatoso es una forma muy poco diferenciada que puede confundirse con un verdadero sarcoma [14].

Las metástasis ganglionares cervicales (N+) se observan en el 65 al 70% de los pacientes que fallecen como consecuencia de un carcinoma lingual. Pueden clasificarse en grupos y subgrupos del I al VI (Cuadro II) (Fig. 2). La afectación bilateral no es infrecuente (Cuadros III y IV). En los pacientes que se consideran clínicamente libres de metástasis ganglionares cervicales (N0), el 34% presenta una o varias adenopatías invadidas (N+), con más de tres adenopatías y/o rotura capsular (R+) en el 13% de los casos. En los pacientes que presentan una adenopatía sospechosa, la afectación histológica se confirma en el 70% de los casos [64, 92, 100].

Las metástasis viscerales afectan preferentemente al pulmón (39%), al hígado y a los huesos; aunque pueden presentar otras localizaciones (riñón, suprarrenales, piel, etc.). El estudio necrópsico de los pacientes portadores de carcinoma lingual revela la presencia de metástasis ganglionares a distancia en el 35% de los casos, y de metástasis por vía hematógena en el 58% de los pacientes [14, 98].

En el 15% de los casos se descubren en la necropsia tumores malignos asociados, frente al 7% de individuos del mismo grupo de edad. Se desarrollan en las vías aerodigestivas superiores, los bronquios, el hígado y en el tubo digestivo [14].

Cuadro II. – Grupos y subgrupos de las adenopatías (ADP) cervicales de niveles I a VI [82, 83].

Nivel	Grupos ganglionares cervicales
Ia	ADP submentonianas
Ib	ADP submaxilares
IIa	ADP yugulares superiores, por delante del nervio accesorio (XI)
IIb	ADP yugulares superiores, detrás del nervio accesorio (XI)
III	ADP yugulares medias por encima del músculo omohioideo (MOH)
IVa, IVb	ADP yugulares inferiores infraomohioideas por delante (IVa) y por detrás (IVb) del fascículo clavicular del músculo esterno-cleidomastoideo
Va, Vb	ADP del triángulo posterior, superiores (por encima del vientre inferior del MOH) y acompañando el nervio accesorio (XI) hasta su entrada en el trapecio (Va) ADP del triángulo posterior, inferiores, por debajo del vientre inferior del MOH, acompañando la arteria cervical transversa (grupo supraclavicular) (Vb)
VI	ADP del compartimento central: paratraqueales, peritiroideas, prelaríngeas, etc.

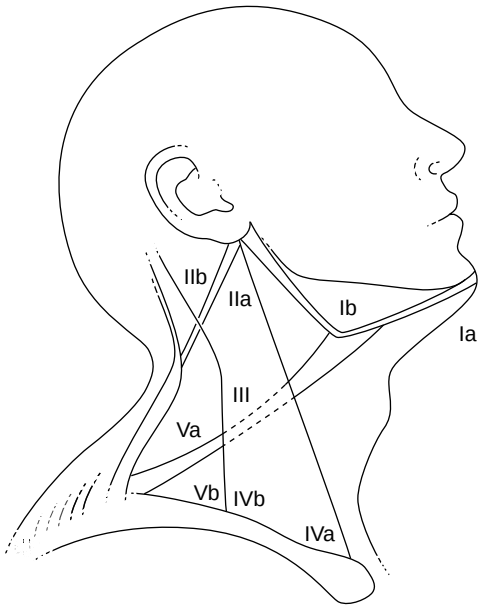

Figura 2 *Subgrupos de los niveles ganglionares I a V* [82, 83].

Cuadro III. – Frecuencias de las adenopatías cervicales metastásicas en los carcinomas de la lengua móvil [65].

Grupos ganglionares	Homolateral (%)	Contralateral (%)
I	37	6
II	85	9
III	15	4
IV	4	1
V	1	0
supraclavicular	0	0

Adenocarcinomas

Los adenocarcinomas están representados fundamentalmente por el carcinoma adenoide quístico o cilindroma, y por los tumores mucoepidermoides. Ambos tipos comparten el mismo pronóstico desfavorable.

Otros tumores

El resto de tumores son mucho más raros: sarcoma fibroblástico de células fusiformes, rabdomiosarcoma, schwannoma maligno, angiosarcoma de Kaposi, melanoma maligno, linfoma maligno no Hodgkin, y metástasis linguales de carcinoma bronquial, de útero, de mama o digestivo.

Cuadro IV. – Frecuencias de las adenopatías cervicales metastásicas en los carcinomas de la base de la lengua [65].

Grupos ganglionares	Homolateral (%)	Contralateral (%)
I	8	1
II	88	31
III	40	7
IV	9	3
V	12	2
supraclavicular	4	1

Métodos de tratamiento

CIRUGÍA

La finalidad de la cirugía curativa es conseguir la exéresis tumoral con un margen de seguridad suficiente, lo cual puede resultar difícil debido a la infiltración lingual. También es primordial el control celuloganglionar cervical. El estado ganglionar es uno de los factores más importantes para el pronóstico [91, 92].

Vía de acceso

En la vía de acceso se tienen en cuenta los principios elementales de la exéresis oncológica, las adenopatías cervicales, y la estrategia de reconstrucción. La vía endobucal puede ser simple o ampliarse mediante diversas comisurotomías labioyugales, aunque se indican en contadas ocasiones. Existen numerosas vías externas: vía de Latischevsky y Freund, vía de Sebileau-Carrega combinada con una sección labial inferior alrededor de la barbilla, vía bimastoidea, vía de Mac Fee, etc. Aunque la elección depende de la experiencia y de las preferencias de cada cirujano, en general se deben evitar las incisiones con trifurcación [67, 82, 83].

Tumor primitivo de la lengua móvil

Los tumores primitivos de la lengua móvil se pueden intervenir quirúrgicamente mediante glosectomía parcial, resecando una cuarta parte de la lengua móvil; o mediante hemiglosectomía, seccionando la lengua móvil en la línea media hasta la V lingual. Los tumores más voluminosos requieren una hemipelviglosectomía, en la que se sacrifica una hemilengua móvil y parte del piso de la boca [34]. La glosectomía total de la lengua móvil, también denominada glosectomía transversal anterior, se extiende en profundidad hasta el hueso hioides, pero preserva la base de la lengua [67]. Estos dos últimos procedimientos de exéresis pueden incluir la interrupción ósea de la mandíbula, en cuyo caso se impone una compleja reconstrucción.

Tumor primitivo de la base de la lengua

Los tumores primitivos de la base de la lengua se pueden tratar mediante bucofaringectomía transmandibular, conservadora o no (en cuanto a la rama mandibular), o por bucofaringectomía inframandibular (equivalente del pull-through de la cavidad oral). Estas dos intervenciones permiten la exéresis de la base de la lengua de forma parcial o total [27]. Si el tumor invade la hipofaringe, a la

A

	Tumor ulceroinfiltrante	Tumor exofítico
T1T2	C±BT	BT
N0	VS (I,II,III) ±RT	VS (I,II,III) ±RT
T1T2	C±BT	BT
N1-N3	VRM (o VR)+RT	VRM (o VR)+RT

B

	Tumor ulceroinfiltrante	Tumor exofítico
T3T4	C±BT	BT (T3)
N0	VS x 2 (o VMR) +RT	VS (o VMR)+RT
T3T4	CH±Ci	BT (T3)
N1-N3	VRM x 2 (o VR) +RT	VRM x 2 (o VR) +RT

Si T. inoperable : RT+QT concomitante en evaluación

Figura 3 *Lengua móvil: indicaciones terapéuticas T1 T2 N0 y T1 T2 N1-N3 (A), y T3 T4 N0 y T3 T4 N1-N3 (B). C: cirugía; RT: radioterapia externa; QT: quimioterapia; BT: braquiterapia; VR: vaciamiento radical (VR), radical modificado (VRM), selectivo (VS), bilateral (´2).*

A

	Tumor ulceroinfiltrante	Tumor exofítico
T1T2	C±BT	RT+BT
N0	V (I→V)±RT	V (I→V)±RT
T1T2	C±BT	RT+BT
N1-N3	VRM (o CR) ±RT	VRM (o CR) ±RT

B

	Tumor ulceroinfiltrante operable	Tumor inoperable
T3T4	C±RTPO o BT	RT+BT O RT+QT concomitante (en evaluación)
N0	V x 2 (I→V) +RT	
T3T4	C±RTPO o BT	
N1-N3	VRM x 2 (o VR) +RT	

Figura 4 *Base de la lengua: indicaciones terapéuticas para los tumores T1 T2 N0 y T1 T2 N1-N3 (A), y T3 T4 N0 y T3 T4 N1-N3 (B). C: cirugía; RT: radioterapia externa; QT: quimioterapia; BT: braquiterapia; VR: vaciamiento radical (VR), radical modificado (VRM), selectivo (VS), bilateral (´2).*

faringolaringectomía se le puede añadir una basiglosectomía subtotal. En caso de que el tumor se sitúe en la línea media, la subglosolaringectomía comprende la exéresis de una porción de la base de la lengua y del compartimento supraglótico. Cuanto más mutilante sea la exéresis de la base de la lengua, más se compromete la deglución, cualquiera que sea la técnica de reconstrucción. Como consecuencia de ello, puede ser necesario practicar una laringectomía total o una gastrostomía definitiva [26, 43].

■ *Afectación ganglionar*

Con respecto a las áreas ganglionares cervicales, el estudio de las metástasis ganglionares (Figs. 3 y 4) demuestra que con elevada frecuencia se produce invasión homolateral de los grupos I y II en los tumores de la lengua móvil, y de los grupos II y III en los tumores de la base de la lengua [64, 91]. La extensión contralateral no es excepcional, así como los «saltos» anatómicos ganglionares (skip metastases). El vaciamiento ganglionar cervical uni o bilateral puede ser de diferentes tipos [82, 83]:

– el vaciamiento ganglionar cervical radical (radical neck dissection) incluye los grupos ganglionares ipsolaterales de I a IV, el nervio accesorio, la vena yugular interna y el músculo esternocleidomastoideo, y está indicado cuando existen metástasis ganglionares extensas;

– el vaciamiento ganglionar cervical funcional (modified radical neck dissection) incluye los grupos ganglionares ipsolaterales de I a IV pero preserva el nervio accesorio y/o la vena yugular interna y/o el músculo esternocleidomastoideo. Se realiza cuando existen metástasis ganglionares probables o evidentes macroscópicamente, que no infiltran las estructuras no linfáticas;

– el vaciamiento ganglionar selectivo (selective neck dissection) incluye uno o más grupos ganglionares con alto riesgo de sufrir invasión metastásica precoz. Se practica en función de la localización del tumor primitivo y de su drenaje linfático anatómico preferente. Puede ser supraomohioideo (niveles I a III), posterolateral (niveles II a V) y/o central (nivel VI);

– el vaciamiento ganglionar cervical puede ampliarse (extended neck dissection) a una estructura linfática, vascular, nerviosa o muscular que habitualmente no se incluye en el vaciamiento ganglionar: una adenopatía retrofaríngea, el nervio hipogloso o la arteria carótida [83].

■ *Métodos de reconstrucción*

Los métodos de reconstrucción de la lengua deben restaurar de forma ideal el volumen, la forma, la sensibilidad y la movilidad de la misma. La motricidad de la porción móvil de la lengua es fundamental para la masticación, la articulación, la higiene oral y la fase oral de la deglución. El volumen, la forma y la movilidad de la base de la lengua también son primordiales para la fase faríngea de la deglución, ya que previenen las broncoaspiraciones.

Después de la exéresis de una cuarta parte de la lengua móvil

En la mayoría de los casos no es preciso utilizar colgajos. Se pueden emplear diferentes métodos: sutura primaria, cicatrización y epitelización por segunda intención sin sutura, injerto de piel gruesa o confección de un colgajo mucoso local. Los defectos pequeños de la base de la lengua se pueden reconstruir mediante sutura primaria o por traslación posterior de la lengua móvil. Cuando los colgajos locales distorsionan mucho la lengua móvil es necesario añadir tejido, ya sea mediante un colgajo libre (sobre todo antebraquial), o con un colgajo pediculado (músculo pectoral mayor o músculo dorsal ancho, que suelen ser

voluminosos). El colgajo del músculo cutáneo del cuello es más fino y maleable. Tras su cicatrización, estos colgajos toleran perfectamente la irradiación postoperatoria [78].

Después de la hemiglosectomía

La movilidad lingual se puede preservar utilizando un colgajo antebraquial bilobulado, que separa la reconstrucción del piso y de la lengua: la delgadez del colgajo facilita la movilización lingual residual [78]. Se han descrito otros colgajos libres para la reconstrucción de la lengua: de yeyuno (que ocasiona hipersecreción mucosa), de músculo recto del abdomen (que se reserva sobre todo para las glosectomías subtotales), y de fascia lata (que se caracteriza por su flexibilidad) [13]. La preservación de la base de la lengua y la práctica de una hiomandibulopexia permiten conseguir resultados funcionales aceptables [67].

Después de la glosectomía total

Sin sacrificar la mandíbula, se pueden utilizar colgajos musculocutáneos libres de músculo recto mayor del abdomen o de músculo dorsal ancho. Cuando se practica una mandibulectomía con interrupción, en especial del arco mandibular anterior, se puede adaptar un colgajo osteocutáneo libre de cresta ilíaca. Las prótesis mandibulares no suelen dar buenos resultados en estos casos [67].

CIRUGÍA CON LÁSER

Se puede utilizar el láser CO_2 para el tratamiento de las leucoplasias precancerosas de la cavidad oral, aunque es una técnica dolorosa, de lenta cicatrización y a veces se observan recidivas [99]. Se indica en los bordes de la resección tumoral como complemento de una intervención quirúrgica de exéresis de primera intención [10].

CRIOTERAPIA

Esta técnica emplea temperaturas muy bajas para destruir in situ las células tumorales. Su desarrollo estuvo limitado inicialmente por la falta de fiabilidad del control de la congelación y el riesgo de lesionar los órganos vecinos. La congelación rápida con nitrógeno líquido a presión, seguida de recalentamiento lento, constituye el procedimiento más letal para las células tumorales. A pesar de los interesantes resultados que ofrece este método (combinado con vaciamiento ganglionar cervical) en los carcinomas T1-T2, su aplicación lingual sigue siendo limitada debido a la intensa reacción inflamatoria local que produce y la complicación respiratoria que ésta provoca [45].

FOTOTERAPIA DINÁMICA

Su finalidad es la destrucción del tejido tumoral en dos etapas: por vía sanguínea se inyecta una molécula fotosensibilizante (fotofreína) que se concentra en las células malignas; un rayo láser electromagnético de 630 nm de longitud de onda provoca una citotoxicidad selectiva, como consecuencia de la producción de radicales libres y de oxígeno singlete. Por tanto, el tratamiento con láser ejerce un efecto fotoquímico y no térmico. Este método terapéutico todavía está poco desarrollado, pero podría evitar el tratamiento quirúrgico en los tumores linguales de reducido tamaño. El efecto secundario más frecuente es la fotosensibilización [36].

RADIOTERAPIA

Se puede plantear como tratamiento único o en combinación con otro método terapéutico. Es preciso distinguir entre la radioterapia externa y la braquiterapia. En todos los casos, la repercusión de la radioterapia sobre las glándulas salivales exige realizar una revisión dental previa, proteger los dientes y la mandíbula con dispositivos plomados durante la irradiación y efectuar una profilaxis ulterior con flúor, todo ello para reducir los riesgos de osteorradionecrosis [76].

■ *Radioterapia externa*

La radioterapia externa consiste en la aplicación de rayos de alta energía procedentes de aceleradores lineales. Los rayos más empleados son los fotones X de 4 a 6 mV y los rayos de electrones, cuya energía es variable. Sirven para el tratamiento local del tumor y/o de los territorios ganglionares de drenaje y su objetivo es irradiar un volumen diana tumoral macroscópico, palpado o localizado mediante métodos de diagnóstico por imagen denominado GTV (gross tumor volume), así como las prolongaciones microscópicas visibles o invisibles que definen la zona de seguridad o CTV (clinical tumor volume). La conjunción de ambos volúmenes y los parámetros físicos de los haces de radiación definen un volumen irradiado homogéneo o PTV (planning treatment volume) [11]. La dosis para un tumor primitivo y/o una adenopatía es de 70 a 75 Gy para parámetros normales de exposición (de cuatro a cinco sesiones y de 9 a 10 Gy por semana). La evolución tecnológica actual de los equipos de tratamiento y de la dosimetría se orienta hacia la radioterapia de conformación tridimensional y a la modulación de la intensidad de los haces de rayos. La radioterapia se puede indicar como tratamiento único o combinada con quimioterapia [5]. También puede combinarse con braquiterapia o cirugía. La irradiación postoperatoria de los territorios ganglionares invadidos histológicamente (N+), exige una dosis de 50 Gy (de 45 a 55 Gy) en exposición clásica, con una sobredosificación de 10 a 15 Gy en caso de que exista rotura capsular (R+). Más allá de los 45 Gy, el volumen irradiado, que abarca el conjunto de las áreas ganglionares cervicales, se reduce en la zona posterior del cuello para proteger la médula. Las zonas que no se deben irradiar (las arcadas dentales o la laringe) se cubren con protectores plomados. La irradiación postoperatoria del lecho de exéresis tumoral consiste en una dosis de unos 45 a 50 Gy. En algunos casos es preferible la braquiterapia «de barrera» para reducir el peligro de recidiva del lecho de exéresis tumoral, mediante la administración de una dosis focalizada equivalente, emitida en un solo tiempo, aplicando los vectores durante la intervención quirúrgica.

La radioterapia intraoperatoria (RTIO) es un método que permite, durante la intervención quirúrgica, la irradiación focalizada del lecho tumoral profundo con alto potencial de recidiva. La RTIO, que se aplica especialmente en los carcinomas de la orofaringe localmente avanzados que infiltran la base de la lengua, libera fácilmente una dosis única de 20 Gy sobre un volumen diana preciso, respetando el tejido sano de alrededor. Si se trata del tratamiento de primera intención, se asociará radioterapia postoperatoria complementaria [89].

■ *Braquiterapia*

La braquiterapia utiliza los rayos gamma que emiten ciertas fuentes radiactivas que se implantan dentro del tejido tumoral o en los bordes de exéresis. El iridio 192 es el radioelemento de elección: tiene una energía fotónica de 380 KeV y una vida media de 74 días. Se presenta en forma de filamentos de 0,3 a 0,5 mm de diámetro. Son flexibles, resistentes y muy moldeables; pudiéndose cortar a la medida que se desee. El bajo valor energético del iridio 192,

y sobre todo las técnicas de preparación no radiactivas, garantizan una eficaz radioprotección. La braquiterapia permite administrar en pocos días y de forma continua, elevadas dosis en un volumen pequeño y bien delimitado. La preparación no radiactiva consiste en utilizar vectores inertes en forma de tubos o canales de plástico implantados directamente en el volumen tumoral. De esta forma se define la dosis para un volumen diana que incluye el volumen tumoral y cierto margen de seguridad. En los tumores de la lengua móvil, los mejores resultados se obtienen cuando la superficie tratada es superior al 20% de la superficie tumoral [76]. La técnica de los tubos de plástico [38, 56, 75] se utiliza preferentemente en los tumores posteriores de la porción móvil y en los tumores de la base de la lengua. La técnica de los canales vectores [51] prevé una separación predeterminada de los filamentos radiactivos para la implantación. La rápida disminución de la dosis más allá del volumen tumoral tratado, respeta al máximo los tejidos sanos que rodean a dicho volumen. Solamente se pueden cargar los vectores con el material radiactivo (manteniendo intacta la geometría inicial elegida) después de haber comprobado la correcta geometría de la instalación mediante técnicas de diagnóstico por imagen y de haber establecido una dosimetría coherente mediante el cálculo informatizado de las dosis [20]. El sistema dosimétrico de París define las características de la colocación de los implantes, la cantidad y la longitud de los filamentos y su separación conforme a una disposición en función del volumen diana. Desde el punto de vista técnico, prevé el correcto paralelismo, la equidistancia y la propia actividad de los filamentos radiactivos. En este sistema, la dosis se prescribe sobre la isodosis 85% de la dosis de base. La dosis total es del orden de 60 a 70 Gy. Si el flujo de dosis es demasiado bajo, constituye un factor de fracaso, pero si es demasiado elevado puede producir necrosis. Se recomienda un flujo de dosis de 0,3 a 0,6 Gy/h [55, 56].

La necrosis es la principal complicación de la braquiterapia y no se debe confundir con la recidiva tumoral. La probabilidad de que se produzca necrosis varía del 5 al 44% dependiendo de la dosis total y sobre todo del flujo de dosis, aunque también depende del volumen y de la localización del tumor (la necrosis es más frecuente en los tumores del piso de la boca). La probabilidad de control local se relaciona significativamente con la dosis total, el flujo de dosis y el diámetro del tumor [56].

La braquiterapia se puede indicar como tratamiento único o asociarse a la radioterapia externa y/o cirugía, permitiendo la irradiación focalizada, que respeta los tejidos sanos (la denominada braquiterapia de «barrera»).

QUIMIOTERAPIA

La quimioterapia aislada con fines curativos constituye una alternativa terapéutica limitada en el tratamiento de los tumores de la lengua, excepto en los carcinomas avanzados. La mejor combinación la constituyen el 5-fluorouracilo (5FU) y el cisplatino. La tasa de regresión tumoral (≥ 50%) es más elevada en la quimioterapia neoadyuvante que en la quimioterapia administrada para tratar las recidivas. No se ha conseguido demostrar ninguna mejoría con respecto a la supervivencia [78]. Cuando se utiliza con fines paliativos se recomienda probar la eficacia de una o dos poliquimioterapias. La administración concomitante de quimioterapia y radioterapia es en la actualidad objeto de numerosos estudios [58, 84]. La quimioterapia y la radioterapia comparten el mismo blanco principal, el ADN celular: la quimioterapia reduce la masa tumoral y mejora su oxigenación, por lo que aumenta su radiosensibilidad. Además, la quimioterapia puede modificar y sincronizar la proliferación celular en una fase más radiosensible del ciclo, como la fase G2-M. Los fármacos más utilizados son las sales de platino, el 5FU, el etopósido, la mitomicina C y los taxanos [5]. La interacción recíproca de dos agentes antitumorales produce un efecto supraaditivo, es decir, superior a la suma de los efectos de cada uno por separado. Este efecto se ha demostrado, por lo menos in vitro, para ciertos fármacos como las sales de platino [87]. Mediante la quimioterapia intraarterial (QIA) se consiguen in situ dosis superiores a las conseguidas con cualquier otra modalidad de administración sistémica. El cateterismo se practica por vía femoral (técnica de Seldinger) o por vía local carotídea externa. Los carcinomas de la cavidad oral representan indicaciones preferentes de esta técnica, ya que su vascularización depende totalmente de las ramas colaterales de la arteria carótida externa. Aunque la QIA se conoce desde hace 20 años, todavía es una técnica difícil que se reserva a los equipos experimentados. Los resultados más favorables se han obtenido con la QIA de inducción o la QIA asociada a radioterapia concomitante [81, 84].

Indicaciones terapéuticas y resultados oncológicos

Varios estudios recientes demuestran de forma significativa que el control locorregional del tumor se consigue mejor empleando una asociación terapéutica que con un método aislado: cirugía y radioterapia externa o braquiterapia, y más recientemente quimiorradioterapia concomitante [9, 27, 47, 68].

CARCINOMA DE LA LENGUA MÓVIL

Indicaciones

Para establecer la indicación terapéutica, además de la clasificación TNM, de los factores semiológicos de gravedad y de la morbilidad asociada, es importante valorar el carácter infiltrativo del tumor [70, 95].

Tumores T1 T2 N0

El tratamiento de las lesiones ulceroinfiltrantes es sobre todo quirúrgico, con vaciamiento cervical selectivo de los niveles I, II y III [1]. El vaciamiento será homolateral en los tumores de los dos tercios posteriores de la lengua, y bilateral para los del tercio anterior y/o los que sobrepasen la línea media [49]. El vaciamiento triangular supraomohioideo puede descubrir metástasis ganglionares ocultas o microadenopatías metastásicas en el 30-70% de los casos [8]. El doce por ciento de esas adenopatías presentan rotura capsular [46]. Se puede indicar radioterapia adicional de la zona de exéresis tumoral mediante braquiterapia «de barrera» o radioterapia externa, si los cortes quirúrgicos adicionales están afectados. Si las adenopatías están invadidas (N+), se irradian las áreas ganglionares cervicales. Las lesiones bien delimitadas y/o exofíticas se tratan fundamentalmente mediante braquiterapia y vaciamiento cervical selectivo de los niveles I, II y III homolaterales, que se practica durante la implantación de los tubos guía o 6 semanas después de la braquiterapia [49, 71]. Si existe invasión ganglionar (N+), se indica radioterapia externa complementaria de las áreas ganglionares (Fig. 3).

Tumores T1 T2 N1-N3

Habitualmente el tratamiento es quirúrgico y va dirigido al tumor y a las áreas ganglionares en el mismo tiempo operatorio. La radioterapia complementaria asegura una

sobredosificación en caso de que exista rotura capsular de las adenopatías (R+) o recortes quirúrgicos afectos. Se suele indicar braquiterapia cuando el tumor primitivo es una lesión bien delimitada y/o exofítica. El vaciamiento ganglionar cervical se puede practicar durante la aplicación de los tubos guía (Fig. 3).

Tumores T3 T4 N0 o N1-N3

Si la lesión es ulceroinfiltrante y operable puede indicarse hemiglosectomía, hemipelviglosectomía, e incluso una glosectomía transversal anterior total con preservación de la base de la lengua [26, 34]. El vaciamiento ganglionar cervical bilateral se efectúa en el mismo tiempo quirúrgico debido a la frecuencia con la que la lesión sobrepasa la línea media y a la extensión ganglionar bilateral (Fig. 3). La radioterapia complementaria se dirige a la zona de exéresis tumoral, indicándose braquiterapia de «barrera» o radioterapia externa postoperatoria. Si las adenopatías son metastásicas (N+), se irradian también las áreas ganglionares. En caso de lesión T3 limitada y/o exofítica, se puede combinar la braquiterapia tumoral con un vaciamiento ganglionar cervical bilateral que se efectúa durante la colocación de los tubos guía. La radioterapia externa se dirige secundariamente a las áreas ganglionares cervicales invadidas (N+). Si el enfermo es inoperable por causas generales o locales, se indica quimiorradioterapia concomitante o radioterapia externa como tratamiento único.

■ *Resultados terapéuticos*

Cirugía

Para algunos autores, la cirugía tumoral y ganglionar exclusiva con intención curativa ha sido la opción terapéutica para el tratamiento de los carcinomas de la lengua móvil [34]: se observó recidiva local en el 15% de los pacientes con resección tumoral «límite», es decir, inferior a 1 cm, y en el 9% de aquéllos con resección suficiente, o sea, igual o superior a 1 cm. El índice de fracaso locorregional fue del 27%, y la supervivencia específica a los 5 años del 85% [34].

En los pacientes intervenidos por tumor T1-T2 N0 de la lengua móvil, la recidiva regional varía del 24 al 47% si no se practica ninguna maniobra de limpieza ganglionar, frente al 4-9% de recidiva que se observa después de practicar vaciamiento selectivo homolateral de los niveles I, II y III [8, 19, 98]. Realizando el vaciamiento de entrada, mejora la supervivencia específica a los 5 años (86% frente a 55%) [98]. En los pacientes con carcinoma T1-T3 N0 de la lengua móvil, las metástasis ganglionares de nivel IV no superan el 4% [41].

Radioterapia

En una serie de tumores T1 y T2 tratados únicamente con braquiterapia [53, 54], el control local a los 5 años fue del 87%. La supervivencia específica a los 5 años fue del 90% para los T1 y del 71% para los T2 (£3 cm). En otra serie de tumores T2 [75], la braquiterapia exclusiva consiguió un control local del 89,8% y una supervivencia específica a los 5 años del 62,2%. El volumen tumoral y el aspecto macroscópico (tumor infiltrante frente al exofítico) son los factores pronósticos clásicos en relación con las indicaciones y los resultados de la braquiterapia. En los tumores exofíticos, el control local se consigue con una dosis óptima de 65 a 70 Gy. Una dosis total óptima y un flujo de dosis de 0,3 a 0,6 Gy/h permiten un buen control local con un riesgo mínimo de necrosis secundaria [2, 55, 74]. En estas condiciones, la braquiterapia de los tumores T1 y T2 permite alcanzar el control local en el 86 y el 80% de los casos respectivamente [54, 71].

Hace mucho tiempo se preconizó la asociación de radioterapia externa con braquiterapia para los tumores T2. Debido a dosis insuficientes de braquiterapia (& #8804;30 Gy), las tasas de recidiva local fueron superiores al 50% [49]. Para tumores T2 N0 se ha comparado el tratamiento único con braquiterapia (70 Gy) y la combinación de radioterapia externa (45 Gy) con braquiterapia [75]. La tasa de control local a los 5 años fue del 89,8% en el grupo tratado solamente con braquiterapia, frente al 50,6% del grupo tratado con dicha combinación ($p = 0,00002$). La tasa de supervivencia específica a los 5 años fue del 62,2% y 34,7% respectivamente. Estos resultados se han confirmado en un estudio más reciente: la tasa de control local a los 5 años fue un 65% mayor para la braquiterapia exclusiva (82%), en comparación con la radiobraquiterapia (50%, $p < 0,001$) [71].

Combinación de cirugía y radioterapia

Después de la cirugía, la supervivencia a los 5 años para los tumores T2 fue del 61%, completada con radioterapia en caso de exéresis «límites» o cuando se comprueba histológicamente la existencia de afectación ganglionar. Se observó un 24% de fracasos locorregionales y la supervivencia fue del 53% después de realizar braquiterapia, que fue completada 6 semanas después con vaciamiento ganglionar, que arrojó un 27% de fracasos locorregionales. Estas dos modalidades no mostraron diferencias significativas, siempre que los pacientes que recibieron braquiterapia fueran clasificados como N0 o N1 [49].

Con respecto a los tumores avanzados de la lengua móvil T3 y T4, más o menos extendidos al piso de la boca, las combinaciones entre exéresis tumoral y ganglionar, seguidas de radioterapia complementaria, permiten conseguir una supervivencia específica a los 5 años del 44% [90]. La amputación de toda la lengua móvil se puede practicar de entrada o como cirugía de rescate, preservando la base de la lengua y la laringe [26, 67]. Las tasas de supervivencia global a los 3 y 5 años son del 38 y 22% respectivamente. Globalmente, cualquiera que sea la asociación terapéutica que se emplee con intención curativa para los carcinomas de la lengua móvil, la supervivencia específica a los 5 años es de 57%, falleciendo el 43% de los pacientes por causas relacionadas con el tumor. En el 10% de los casos aparecen metástasis a distancia y el 21% desarrolla un segundo carcinoma de las vías aerodigestivas superiores o de los bronquios [90].

CARCINOMA DE LA BASE DE LA LENGUA

■ *Indicaciones*

Para establecer la indicación terapéutica se deben considerar también diversos factores locorregionales: el estadio TNM, el carácter infiltrante del tumor y el trastorno funcional potencial que conlleva la exéresis quirúrgica de la base de la lengua [101].

La radioterapia y la braquiterapia están indicadas fundamentalmente para los tumores limitados de la base de la lengua clasificados como T1 y T2. Para lesiones de mayor envergadura, la mejor opción sigue siendo la combinación de radioterapia y cirugía. Actualmente se están ensayando estrategias de radioquimioterapia concomitante.

Tumores T1 T2 N0

Si la lesión es ulceroinfiltrante se puede indicar una bucofaringectomía transmandibular o inframandibular, combinada con vaciamiento ganglionar selectivo homolateral de los niveles I a V. En el 61% de los pacientes N0 se encuentran microadenopatías metastásicas [27]. La radioterapia complementaria se puede aplicar en la zona de exéresis tumoral en forma de braquiterapia «de barrera» o como radioterapia externa postoperatoria. Las áreas ganglionares cervicales se irradian en caso de afectación metastásica (N+). En las lesiones bien delimitadas y/o exofíticas se puede asociar radioterapia externa y braquiterapia sobre el tumor, con vaciamiento ganglionar selectivo homolateral durante la colocación de los tubos guía [40, 85]. Las contraindicaciones oncológicas de la braquiterapia de la base de la lengua son la extensión tumoral por debajo del hueso hioides, al espacio preepiglótico, al surco amigdalogloso, a la mandíbula o a la pared posterior de la faringe [31] (Fig. 4).

Tumores T1 T2 N1-N3

La actitud con respecto al tumor es la misma que en el caso anterior. Se practica vaciamiento funcional o radical, con radioterapia complementaria en caso de afectación metastásica (N+). El vaciamiento será bilateral si la adenopatía es contralateral (palpable o detectada con técnicas de diagnóstico por imagen), o si el tumor infiltra la línea media [27, 43]. De esta forma, el vaciamiento contralateral se practica en el 41% de los pacientes. La afectación ganglionar metastásica (N+) se observa en el 84% de las adenopatías homolaterales y en el 47% de las contralaterales [27].

Tumores T3 T4 N0 o N1-N3

Si la lesión es ulceroinfiltrante y operable, se indica bucofaringectomía transmandibular y se asocia vaciamiento selectivo de los niveles I a IV, radical modificado o radical. Se realizará vaciamiento bilateral si se cumplen los criterios anteriormente mencionados [27, 43]. En la zona de exéresis tumoral se puede aplicar radioterapia complementaria en forma de braquiterapia «de barrera», radioterapia intraoperatoria y/o radioterapia externa postoperatoria. Las áreas ganglionares cervicales se irradian en caso de afectación metastásica (N+). Frente a un tumor no operable, se puede indicar radioterapia asociada a braquiterapia o radioquimioterpia concomitante (Fig. 4).

■ *Resultados terapéuticos*

Tumores T1 T2

En un estudio retrospectivo [35] sobre el tratamiento de 136 tumores (55 T1-T2 y 81 N0-N1), se compararon tres modalidades terapéuticas: irradiación externa sola con dosis media de 71 Gy, irradiación externa y braquiterapia con 50 y 30 Gy respectivamente, y exéresis quirúrgica seguida de irradiación externa con 55 Gy [35]. La tasa de control local a los 5 años fue del 19% para el primer grupo, 39% para el segundo y 32% para la combinación de cirugía y radioterapia. La supervivencia específica a los 3 años fue respectivamente del 33, 66 y 72%. En el tratamiento de 41 pacientes afectados por tumores T1-T2 se prefirió la asociación de radioterapia externa con la implantación de iridio 192 en los pacientes N0. El control local de las lesiones T1 fue del 85% y el de las T2 del 71%. El mejor control local se consiguió con dosis superiores o iguales a 75 Gy. La supervivencia sin recidiva a los 5 años fue del 50% [17] .

Housset et al (1987) comunicaron su experiencia en el tratamiento de 110 tumores T1 y T2 de la base de la lengua mediante: cirugía seguida de irradiación postoperatoria, irradiación externa seguida de braquiterapia e irradiación externa exclusiva [38]. Comparando los tres métodos, el fracaso local fue dos veces mayor en los pacientes tratados mediante irradiación externa exclusiva. Este resultado explica la supervivencia del 50% a los 5 años para los métodos combinados de tratamiento, frente al 30,5% correspondiente a la irradiación externa sola. La combinación de braquiterapia y radioterapia externa para los tumores T1 y T2 bien delimitados y/o exofíticos de la base de la lengua junto con vaciamiento ganglionar durante la colocación de los catéteres de braquiterapia, proporciona tasas de supervivencia global a los 3 y a los 5 años del 57 y 38% respectivamente [85]. Los resultados de control local parecen ser satisfactorios: En 1998 Harrison [31] observó sólo siete recidivas locales en 68 pacientes tratados, en su mayoría T1 y T2. Los tumores T1 T2 tratados por cirugía o radioterapia, presentan una tasa global de control local a los 5 años del 83 y 89% respectivamente [101].

Tumores T3 y T4

En los tumores avanzados de la base de la lengua, el tratamiento exclusivo con irradiación y cirugía de rescate en caso de fracaso obtiene resultados muy mediocres [7, 57, 58]. El fallecimiento guarda relación con el fracaso local (58%), las enfermedades intercurrentes (15%), las metástasis (10%) o un segundo cáncer (8%). La supervivencia y el control tumoral locorregional dependen de tres factores predictivos en análisis multivariable: principalmente la regresión tumoral al final de la irradiación ($p = 0,0001$), y en menor medida la edad del enfermo y el estadio del tumor. Los tumores T3 y T4 de la base de la lengua muestran una tasa de control local del 79% cuando se asocia cirugía con radioterapia postoperatoria, frente al 55% que se obtiene con radioterapia sola [101].

La combinación de cirugía y radioterapia externa complementaria permite una supervivencia global y específica a los 5 años del 49 y 56% respectivamente. La supervivencia específica a los 5 años es del 58% para los tumores T3 y solamente del 30% para los T4. Las asociaciones terapéuticas ofrecen en general mayor control locorregional que las modalidades terapéuticas aisladas: la combinación entre cirugía y radioterapia permite obtener un control locorregional en el 76-92% de los casos, frente a la radioterapia sola que obtiene dicho control tan sólo en el 47 al 55% de los pacientes [27, 47].

Cuando el tumor asienta en la base de la lengua, el tratamiento quirúrgico como tratamiento inicial exige en el 14% de los casos la resección de la mandíbula y laringectomía total en el 20% de los pacientes [43]. Aunque la exposición quirúrgica se considere correcta, en el 25% de los casos los márgenes de resección son inadecuados [43]. Por ello, tanto la radioterapia intraoperatoria (20 Gy) sobre el lecho de exéresis en la base de la lengua, como la braquiterapia de barrera, ofrecen una elevada dosis complementaria sobre un volumen-diana preciso y con alto riesgo de recidiva. La tolerancia es excelente [89].

En cuanto a los tumores muy evolucionados de la base de la lengua se indica glosectomía total y laringectomía total con radioterapia externa complementaria. Las tasas de supervivencia global obtenidas a los 3 y 5 años fueron del 51 y 41% respectivamente [86].

RESULTADOS DE LOS TRATAMIENTOS PALIATIVOS Y/O DE LA QUIMIOTERAPIA

En los últimos 20 años se viene estudiando en profundidad el efecto de la quimioterapia combinada con radioterapia. La asociación 5FU-cisplatino parece ser la combinación más eficaz en cuanto a regresión tumoral, pero su aplicación como quimioterapia neoadyuvante no ha demostrado mejorar la supervivencia: la comparación entre la radioterapia convencional y dicha irradiación precedida de quimioterapia no demuestra ninguna diferencia en cuanto a la supervivencia ni en el control locorregional de los tumores linguales [7, 78]. Hoy en día, los metaanálisis indican que la asociación concomitante de radioterapia y quimioterapia [5] constituye el planteamiento más prometedor: Calais (1999) en un estudio aleatorizado realizado en pacientes con tumor orofaríngeo avanzado en estadios III y IV, compara la radioterapia convencional (70 Gy en 35 fracciones) y la misma irradiación combinada de forma concomitante con quimioterapia (5FU-cisplatino, en tres ciclos de 4 días): la supervivencia global y la supervivencia específica a los 3 años con este tratamiento concomitante, frente a la radioterapia aislada, fueron del 51 frente al 31%, y del 42 frente al 20% [9]. En un estudio experimental de la organización europea de investigación del tratamiento del cáncer (EORTC) [81], realizado sobre 222 pacientes, se comparó la cirugía como tratamiento inicial con la cirugía precedida de QIA (vincristina-bleomicina): no se observó ninguna diferencia en cuanto a supervivencia en los carcinomas de la orofaringe, mientras que para los carcinomas de la cavidad oral, la supervivencia global media fue de 7 años para los pacientes sometidos a QIA frente a una supervivencia de 3 años para el grupo que recibió sólo cirugía. En los carcinomas avanzados, los resultados preliminares de la asociación QIA-radioterapia concomitante con cisplatino a dosis elevada ofrecen un 77% de control local a los 3 años, pero a costa de una importante toxicidad local [84].

RESULTADOS DE LOS TRATAMIENTOS DE RESCATE

En los pacientes tratados por carcinoma de la cavidad oral, las recidivas aparecen precozmente: el 95% aparece en los dos primeros años y de ellas el 85% lo hacen durante el primer año. Tras el fracaso de la radioterapia inicial (el 55% de los pacientes tratados con radioterapia externa sola, el 30% con braquiterapia, el 15% con radioterapia externa asociada a braquiterapia), 47 pacientes con tumor recidivado de la lengua móvil fueron sometidos a cirugía de rescate que requirió en la mitad de los casos la reconstrucción mediante colgajo miocutáneo del músculo pectoral mayor: el 17% de los enfermos operados presentó complicaciones postoperatorias y en el 62% persistió la evolución locorregional. En el 53% de los casos el fallecimiento estaba relacionado directamente con el carcinoma lingual. La supervivencia específica a los 5 años fue del 43% [103]. En caso de recidiva local o de un segundo cáncer de la base de la lengua, en una zona irradiada, en pacientes no operables, se ha propuesto practicar una irradiación de rescate mediante braquiterapia con implantación de iridio 192 en dos tiempos, lo cual permite un control local del 37,5% y una tasa de necrosis que no supera el 16% [37]. Después de haber practicado una glosectomía total preservando la base de la lengua, la supervivencia a los 3 años de los pacientes operados en primera intención es significativamente mejor (49%) frente al 30% de los enfermos intervenidos después de haber fracasado la radioterapia [67].

Cuadro V. – Manifestaciones clínicas de los carcinomas de la lengua móvil y repercusión sobre la supervivencia [63] (pronóstico).

Signos y síntomas	Valor *p*
Disfagia	0,00060
Odinofagia	0,00072
Tumefacción cervical	0,00232
Trismus	0,01021
Pérdida de peso	0,04649
Enfermedad periodontal	0,58220
Otalgia	0,24238
(valor significativo de p <0,05)	

Cuadro VI. – Clasificación clínica TNM de los carcinomas de la lengua móvil y supervivencia [63] (pronóstico).

Parámetros	Valor *p*
T1, T2 frente a T3,T4	0,09479
N > 0	0,0035
Metástasis a distancia (M)	0,00001
(valor significativo de p < 0,05)	

Factores pronósticos

La clasificación TNM junto con los factores de morbilidad permiten establecer el pronóstico clínico en el momento del diagnóstico [80] (Cuadros V y VI).

TUMOR

El aspecto macroscópico del tumor constituye un elemento importante: el control locorregional a los 2 años es del 84% si el tumor de la base de la lengua es exofítico, y del 58% si es ulceroinfiltrante (p = 0,04) [10]. Los factores de riesgo propiamente tumorales comprenden el carácter infiltrante del tumor, la invasión histológica difusa y los márgenes de resección inferiores a 5 mm [42, 95]. La presencia de un límite de resección anómalo, o próximo a la infiltración carcinomatosa, se correlaciona con un incremento de la recidiva local (p < 0,003), aunque la supervivencia global sea idéntica. En cambio, la infiltración carcinomatosa reduce de forma significativa la supervivencia (p < 0,01) [95].

En los tumores de la base de la lengua irradiados, el análisis multivariable indica que existen varios factores de pronóstico desfavorable en lo que se refiere al control locorregional y a la supervivencia: la regresión tumoral incompleta al finalizar la irradiación (p < 0,0001), la edad inferior a 45 años (p < 0,01), el estadio tumoral T (p < 0,03), y que se trate de un carcinoma poco diferenciado o indiferenciado (p < 0,045) [7].

Desde el punto de vista epidemiológico, son factores de mal pronóstico: la edad, el tamaño del tumor y la invasión ganglionar metastásica [18]. Sin embargo, en los pacientes con carcinoma de las vías aerodigestivas superiores no se debe considerar la edad por sí sola como un factor de decisión a la hora de establecer la indicación terapéutica [3].

ADENOPATÍAS

El estado ganglionar cervical es uno de los factores pronósticos más importantes en el momento del diagnóstico, destacando la elevada incidencia de metástasis ganglionares ocultas: en los pacientes sin adenopatía cervical palpable sospechosa (N0), el 17% de los T1 desarrolla una metástasis ganglionar (N+), que aparece también en el 45% de los T2 y en el 86% de los T3-T4. Por tanto, está justificado practicar

de entrada el vaciamiento ganglionar cervical en los pacientes N0 [62]. La extensión ganglionar con rotura capsular (N+ R+) es el factor predictivo más significativo en cuanto a las recidivas regionales y/o metástasis a distancia. En los pacientes N+ R-, la supervivencia específica y la supervivencia global son respectivamente del 65 y del 50%, frente al 48 y 30% de los N+ R+. Por ello, en los pacientes con alto riesgo se podría indicar una optimización terapéutica, por ejemplo en forma de radioquimioterapia postoperatoria concomitante [66].

TRATAMIENTO

El riesgo de recidiva local en los pacientes intervenidos quirúrgicamente tras el fracaso de la irradiación, es significativamente mayor que en los intervenidos de primera intención: el 35,5% frente al 7,4% (p = 0,024) para tumores T3 y T4 de la lengua móvil [67].

Resultados funcionales y calidad de vida

El resultado funcional posterapéutico ideal consiste en alcanzar la deglución y el habla normales. De hecho, numerosos pacientes tratados presentan trastornos de una u otra función: mediante la contestación de un cuestionario, un tercio de los pacientes refiere dificultades de elocución y casi la mitad presentan trastornos deglutorios, cualquiera que sea el tratamiento aplicado [78].

La resección de la cuarta parte de la lengua móvil provoca problemas del habla pero afecta poco a la deglución. En los tumores T1-T2, la reconstrucción mediante colgajos de pequeño espesor permite conservar mejor la movilidad lingual que mediante la sutura simple. La deficiente propulsión de la base de la lengua, como consecuencia de una amplia resección quirúrgica, provoca broncoaspiraciones graves. Sin embargo, en los pacientes intervenidos inicialmente mediante resección parcial de la base de la lengua, el 73% mantiene un régimen alimenticio normal, el 81% tiene un habla comprensible y el 80% puede comer en público [25].

Los análisis retrospectivos de pacientes tratados con radioterapia externa, braquiterapia de la base de la lengua y vaciamiento ganglionar cervical, parecen mostrar resultados funcionales más favorables que los pacientes intervenidos quirúrgicamente. Sin embargo, en un estudio comparativo realizado entre pacientes operados y no operados por carcinoma de la base de la lengua, no se observó ninguna diferencia significativa en el aspecto funcional ni en la calidad de vida (con clasificación TNM equivalente), debido a la intensidad de la fibrosis y de la xerostomía consecutivas a la radioterapia [73].

Para poder evaluar las diferencias en los resultados funcionales entre los tratamientos que asocian radioterapia con cirugía y las estrategias de preservación del órgano, es preciso efectuar análisis prospectivos [27].

El 75% de los pacientes conserva una voz socialmente utilizable y una alimentación satisfactoria después de la amputación completa de la lengua móvil con preservación de la base de la lengua en caso de tumores T3-T4 más o menos extendidos al piso anterior y sometidos a reconstrucción mediante colgajos, sobre todo cuando el tratamiento se lleva a cabo en primera intención [67].

La glosectomía total con laringectomía total o sin ella, y la radioterapia postoperatoria, sigue siendo una opción oncológicamente válida, que además permite cierta «calidad de vida» social y familiar en los pacientes motivados y bien rodeados [86].

Conclusión

La epidemiología no indica ninguna disminución real de la incidencia del cáncer de lengua en Europa. Por tanto, es preciso insistir en las campañas de prevención contra los riesgos del alcohol y del tabaco. Las indicaciones terapéuticas reflejan la existencia de múltiples tendencias: aunque los tumores de reducido tamaño se pueden tratar de forma equivalente con radioterapia o cirugía, el tratamiento de las lesiones más voluminosas requiere en la mayoría de los casos una asociación radioquirúrgica. Todavía no se ha establecido la importancia de la quimioterapia. En todos los casos, la presencia de adenopatías cervicales metastásicas constituye un factor primordial de pronóstico desfavorable.

Bibliografía

[1] Beenken SW, Krontiras H, Maddox WA, Peters GE, Soong S, Urist MM. T1 and T2 squamous cell carcinoma of the oral tongue: prognostic factors and the role of elective lymph node dissection. *Head Neck* 1999; 21: 124-130

[2] Benk V, Mazeron JJ, Grimard L, Crook J, Haddad E, Piedbois P et al. Comparison of curietherapy versus external irradiation combined with curietherapy in stage II squamous cell carcinomas of the mobile tongue. *Radiother Oncol* 1990; 18: 339-347

[3] Bhattacharyya N. A matched survival analysis for squamous cell carcinoma of the head and neck in the elderly. *Laryngoscope* 2003; 113: 368-372

[4] Bouda M, Gorgoulis VG, Kastrinakis NG, Giannoudis A, Tsoli E, Danassi-Afentaki D et al. « High risk » HPV types are frequently detected in potentially malignant and malignant oral lesions, but not in normal oral mucosa. *Mod Pathol* 2000; 13: 644-653

[5] Bourhis J, Mornex F. Bases biologiques de la chimioradiothérapie. Mornex F, Mazeron JJ, Droz JP, Marty M, eds. *Chimioradiothérapie concomitante : présent et futur* Paris: Elsevier, 1999; 17-27

[6] Brugere J, Guenel P, Leclerc A, Rodriguez J. Differential effects of tobacco and alcohol in cancer of the larynx, pharynx and mouth. *Cancer* 1986; 57: 391-395

[7] Brunin F, Mosseri V, Jaulerry C. Cancer of the base of the tongue: past and future. *Head Neck* 1999; 21: 751-759

[8] Byers RM, El-Naggar AK, Lee YY. Can we detect or predict the presence of occult nodal metastases in patients with squamous carcinoma of the oral tongue?. *Head Neck* 1998; 20: 138-144

[9] Calais G, Alfonsi M, Bardet E. Randomized trial of radiation therapy versus concomitant chemotherapy and radiation therapy for advanced stage oropharynx carcinoma. *J Natl Cancer Inst* 1999; 91: 2081-2086

[10] Carruth JA. Resection of the tongue with the carbon dioxide laser: 100 cases. *J Laryngol Otol* 1985; 99: 887-889

[11] Chavaudra J, Bridier A. Définition des volumes en radiothérapie externe : rapports ICRU 50 et 62. *Cancer Radiother* 2001; 5: 472-478

[12] Chen JK, Eisenberg E, Krutchkoff DJ. Changing trends in oral cancer in the United States, 1935 to 1985: a Connecticut study. *J Oral Maxillofac Surg* 1991; 49: 1152-1158

[13] Cheng N, Shou B, Zheng M. Microneurovascular transfer of the tensor fascia lata musculocutaneous flap for reconstruction of the tongue. *Ann Plast Surg* 1994; 33: 136-141

[14] Chomette G, Auriol M. Lésions précancéreuses et cancers de la langue. Tumeurs malignes de la langue. Leroux-Robert J, Poncet P, eds. *Les cancers de la langue. Rapport du XVe congrès de la société française de carcinologie cervico-faciale* Paris: Masson, 1983; 9-25

[15] Combelles R, Chevrel JP. La cavité orale. Chevrel JP, Fontaine C, eds. *Anatomie clinique tête et cou* Paris: Springer-Verlag, 1996; 87-103

[16] Crecco M, Vidiri A, Vigili MG. The magnetic resonance estimation of the T parameter in the staging of tumors of the oral cavity and tongue. A correlation with postoperative data and prelimary echotomographic experience. *Radiol Med* 1994; 87: 452-459

[17] Crook JM, Mazeron JJ, Marinello G, Martin M, Raynal M, Calitchi E et al. Combined external irradiation and interstitial implantation for T1 and T2 epidermoid carcinomas of base of tongue: the Creteil experience (1971-1981). *Int J Radiat Oncol Biol Phys* 1988; 15: 105-114

[18] Davidson BJ, Root WA, Trock BJ. Age and survival from squamous cell carcinoma of the oral tongue. *Head Neck* 2001; 23: 273-279

[19] Dias FL, Kligerman J, Matos de Sa G. Elective neck dissection versus observation in stage I squamous cell carcinomas of the tongue and floor of the mouth. *Otolaryngol Head Neck Surg* 2001; 125: 23-29

[20] Dutreix A, Marinello G. The Paris system. Pierquin B, Wilson JF, Chassagne D, eds. *Modern brachytherapy* New York: Masson, 1987; 25-42

[21] Fatterpekar GM, Delman BN, Shroff MM. Distension technique to improve computed tomographic evaluation of oral cavity lesions. *Arch Otolaryngol Head Neck Surg* 2003; 129: 229-232

[22] Firth NA. Marijuana use and oral cancer: a review. *Oral Oncol* 1997; 33: 398-401

[23] Foehrenbach H, Conessa C, Maszelin P. Tomographie par émission de positons en oncologie de la tête et du cou. *Ann Otolaryngol Chir Cervicofac* 2001; 118: 365-372

[24] Franceschi S, Levi F, Lucchini F. Trends in cancer mortality in yound adults in Europe, 1955-1989. *Eur J Cancer* 1994; 30A: 2096-2118

[25] Friedlander P, Caruana S, Singh B. Functional status after primary surgical therapy for squamous cell carcinoma of the base of the tongue. *Head Neck* 2002; 24: 111-114

[26] Gehanno P, Guedon C, Barry B. Advanced carcinoma of the tongue: total glossectomy without total laryngectomy. Review of 80 cases. *Laryngoscope* 1992; 102: 1369-1371

[27] Gourin CG, Johnson JT. Surgical treatment of squamous cell carcinoma of the base of tongue. *Head Neck* 2001; 23: 653-660

[28] Grady D, Greene J, Daniels TE. Oral mucosal lesions found in smokeless tobacco users. *J Am Dent Assoc* 1990; 121: 117-123

[29] Grandis JR, Tweardy DJ, Melhem MF. Asynchronous modulation of transforming growth factor alpha and epidermal growth factor receptor protein expression in progression of premalignant lesions to head and neck squamous cell carcinoma. *Clin Cancer Res* 1998; 4: 13-20

[30] Guo Z, Yamaguchi K, Sanchez-Cespedes M. Allelic losses in Ora Test-directed biopsies of patients with prior upper aerodigestive tract malignancy. *Clin Cancer Res* 2001; 7: 1963-1968

[31] Harrison LB, Lee HJ, Pfister DG. Long-term results of primary radiotherapy with/without neck dissection for squamous cell cancer of the base of tongue. *Head Neck* 1998; 20: 668-673

[32] Helbig M, Flechtenmacher C, Hansmann J. Intraoperative B-Mode endosonography of tongue carcinoma. *Head Neck* 2001; 23: 233-237

[33] Hermanek P, Hutter RV, Sobin LH. TNM Atlas UICC. Paris: Springer-Verlag, 1998; 7-21

[34] Hicks WLJr, North JHJr, Loree TR, Maamoun S, Mullins A, Orner JB et al. Surgery as a single modality therapy for squamous cell carcinoma of the oral tongue. *Am J Otolaryngol* 1998; 19: 24-28

[35] Hoffstetter S, Malissard L, Pernot M, Luporsi E, Peiffert D, Lapeyre M. Étude rétrospective d'une série de 136 carcinomes épidermoïdes de la base de langue traités au centre Alexis Vautrin de 1978 à 1992. *Bull Cancer Radiother* 1996; 83: 90-96

[36] Hopper C. The role of photodynamic therapy in the management of oral cancer and precancer. *Eur J Cancer B Oral Oncol* 1996; 32B: 71-72

[37] Housset M, Baillet F, Delanian S, Brunel P, Maulard C, Michel-Langlet P et al. Split course interstitial brachytherapy with a source shift: the results of a new iridium implant technique versus single course implants for salvage irradiation of base of tongue cancers in 55 patients. *Int J Radiat Oncol Biol Phys* 1991; 20: 965-971

[38] Housset M, Baillet F, Dessard-Diana B, Martin D, Miglianico L. A retrospective study of three treatment techniques for T1-T2 base of tongue lesions: surgery plus postoperative radiation, external radiation plus interstitial implantation and external radiation alone. *Int J Radiat Oncol Biol Phys* 1987; 13: 511-516

[39] Johnson NW, Warnakulasuriya SA, Tavassoli M. Hereditary and environmental risk factors;clinical and laboratory risk markers for head and neck, especially oral cancer and precancer. *Eur J Cancer Prev* 1996; 5: 5-17

[40] Kaylie DM, Stevens KRJr, Kang MY. External beam radiations followed by planned neck dissection and brachytherapy for base of tongue squamous cell carcinoma. *Laryngoscope* 2000; 110: 1633-1636

[41] Khafif A, Lopez-Garza JR, Medina J. Is dissection of level IV necessary in patients with T1-T3 N0 tongue cancer?. *Laryngoscope* 2001; 111: 1088-1090

[42] Kirita T, Okabe S, Izumo T. Risk factors for the postoperative local recurrence of tongue carcinoma. *J Oral Maxillofac Surg* 1994; 52: 149-154

[43] Kraus DH, Vastola AP, Huvos AG. Surgical management of squamous cell carcinoma of the base of the tongue. *Am J Surg* 1993; 166: 384-388

[44] Leipzig B, Zellmer JE, Klug D. The role of endoscopy in evaluating patients with head and neck cancer. A multi-institutional prospective study. *Arch Otolaryngol* 1985; 111: 589-594

[45] Li ZY. Cryosurgery in 50 cases of tongue carcinoma. *J Oral Maxillofac Surg* 1991; 49: 504-506

[46] Lyddiatt DD, Robbins KT, Byers RM. Treatment of stage I and II oral tongue cancer. *Head Neck* 1993; 15: 308-312

[47] Machtay M, Perch S, Markiewicz D. Combined surgery and postoperative radiotherapy for carcinoma of the base of tongue: analysis of treatment outcome and prognostic value of margin status. *Head Neck* 1997; 19: 494-499

[48] Madison MT, Remley KB, Latchaw RE. Radiologic diagnosis and staging of head and neck squamous cell carcinoma. *Radiol Clin North Am* 1994; 32: 163-181

[49] Mamelle G, Haie-Meder C, Lusinchi A. Bilan des carcinomes épidermoïdes T2 de la langue. Expérience de l'Institut Gustave Roussy. Pessey JJ ed. *Acquisitions et controverses en carcinologie cervico-faciale* Paris: EDK, 2000; 111-118

[50] Mao L, Lee JS, Fan YH. Frequent microsatellite alterations at chromosomas 9p21 and 3p14 in oral premalignant lesions and their value in cancer risk assessment. *Nat Med* 1996; 2: 682-685

[51] Marinello G, Wilson JF, Pierquin B. The guide gutter or loop techniques of interstitial implantation and the Paris system of dosimetry. *Radiother Oncol* 1985; 4: 265-273

[52] Martin IC, Kerawala CJ, Reed M. The application of toluidine blue as a diagnostic adjunct in the detection of epithelial dysplasia. *Oral Surg Med Oral Pathol Radiol Endod* 1998; 85: 444-446

[53] Mazeron JJ, Crook JM, Benck V, Marinello G, Martin M, Raynal M et al. Iridium-192 implantation of T1 and T2 carcinomas of the mobile tongue. *Int J Radiat Oncol Biol Phys* 1990; 19: 1369-1376

[54] Mazeron JJ, Crook JM, Marinello G, Walop W, Pierquin B. Prognostic factors of local outcome for T1-T2 carcinomas of oral tongue treated by iridium 192 implantation. *Int J Radiot Oncol Biol Phys* 1990; 19: 281-285

[55] Mazeron JJ, Simon JM, Le Pechoux C, Crook JM, Grimard L, Piedbois P et al. Effect of dose rate on local control and complications in definitive irradiation of T1-2 squamous cell carcinomas of mobile tongue and floor of mouth with interstitial iridium 192. *Radiother Oncol* 1991; 21: 39-47

[56] Mazeron JJ, Simon JM, Noel G. Comment optimiser les résultats de la curiethérapie des carcinomes épidermoïdes de la langue mobile?. Pessey JJ ed. *Acquisitions et controverses en carcinologie cervico-faciale* Paris: EDK, 2000; 140-144

[57] Mendenhall WM, Parsons JT, Stringer SP. T2 oral tongue carcinoma treated with radiotherapy: analysis of local control and complications. *Radiother Oncol* 1989; 16: 275-281

[58] Mendenhall WM, Stringer SP, Amdur RJ, Hinerman RW, Moore-Higgs GJ, Cassisi NJ. Is radiation therapy a preferred alternative to surgery for squamous cell carcinoma of the base of tongue?. *J Clin Oncol* 2000; 18: 35-42

[59] Menegoz F, Lesec'h JM, Rame JP, Reyt E, Bauvin E, Arveux P et al. Les cancers de la lèvre, de la cavité buccale et du pharynx en France : incidence, mortalité et tendance (période 1975-1995). *Bull Cancer* 2002; 89: 419-429

[60] Miller CS, Johnstone BM. Human papillomavirus as a risk factor for oral squamous cell carcinoma: a meta-analysis 1982-1997. *Oral Surg Oral Med Oral Pathol Oral Radio Endod* 2001; 91: 622-635

[61] Minnetti M, Misiti A, Palmeggiani F. Assessment with magnetic resonance imaging of response to radiotherapy for tongue and mouth floor tumors. *Radiol Med* 1996; 92: 624-628

[62] Mitchell R, Crighton LE. The management of patients with carcinoma of the tongue. *Br J Oral Maxillofac Surg* 1993; 31: 304-308

[63] Mork J, Lie AK, Glattre E, Hallmans G, Jellum E, Koskela P et al. Human papillomavirus infection as a risk factor for squamous-cell carcinoma of the head and neck. *N Engl J Med* 2001; 344: 1125-1131

[64] Mukherji SK, Armao D, Joshi VM. Cervical nodal metastases in squamous cell carcinoma of the head and neck: what to expect. *Head Neck* 2001; 23: 995-1005

[65] Myers JN, Elkins T, Roberts D, Byers RM. Squamous cell carcinoma of the tongue in young adults: increasing incidence and factors that predict treatment outcomes. *Otolaryngol Head Neck Surg* 2000; 122: 44-51

[66] Myers JN, Greenberg JS, Mo V. Extracapsular spread. A significant predictor of treatment failure in patients with squamous cell carcinoma of the tongue. *Cancer* 2001; 92: 3030-3036

[67] Nallet E, Ameline E, Moulonguet L. Cancers T3 et T4 de la cavité buccale, traitement chirurgical par amputation de la langue mobile. *Ann Otolaryngol Chir Cervicofac* 2001; 118: 74-79

[68] Nisi KW, Foote RL, Bonner JA. Adjuvant radiotherapy for squamous cell carcinoma of the tongue base: improved local-regional disease control compared with surgery alone. *Int J Radiat Oncol Biol Phys* 1998; 41: 371-377

[69] Ogden GR, Kiddie RA, Lunny DP. Assessment of p53 protein expression in normal, benigns and malignant oral mucosa. *J Pathol* 1992; 166: 389-394

[70] Ogura I, Amagasa T, Miyakura T. Correlation between tumor consistency and cervical metastasis in tongue carcinoma. *Head Neck* 2000; 22: 229-233

[71] Peiffert D, Hoffstetter S, Lapeyre M. La curiethérapie des cancers T2 de la langue mobile. *Acquisitions et controverses en carcinologie cervico-faciale* Paris: JJ Pessey. EDK, 2000; 129-134

[72] Perié S, Montravers F, Kerrou K. Fluorodeoxyglucose imaging using a coincidence gamma camera to detect head and neck squamous cell carcinoma and response to chemotherapy. *Ann Otol Rhinol Laryngol* 2002; 111: 763-771

[73] Perlmutter MA, Johnson JT, Snyderman CH. Functional outcomes after treatment of squamous cell carcinoma of the base of the tongue. *Arch Otolaryngol Head Neck Surg* 2002; 128: 887-891

[74] Pernot M, Luporsi E, Hoffstetter S. Complications following definitive irradiation of the oral cavity and the oropharynx (in a series of 1134 patients). *Int J Radiat Oncol Biol Phys* 1997; 37: 577-585

[75] Pernot M, Malissard L, Aletti P, Hoffstetter S, Forcard JJ, Bey P. Iridium-192 brachytherapy in the management of 147 T2N0 oral tongue carcinomas treated with irradiation alone: comparison of two treatment techniques. *Radiother Oncol* 1992; 23: 223-228

[76] Pernot M, Malissard L, Hoffstetter S, Luporsi E, Peiffert D, Aletti P et al. The study of tumoral, radiobiological and general health factors that influence results and complications in a series of 448 oral tongue carcinomas treated exclusively by irradiation. *Int J Radiat Oncol Biol Phys* 1994; 29: 673-679

[77] Pitman KT, Johnson JT, Wagner RL, Myers EN. Cancer of the tongue in patients less than forty. *Head Neck* 2000; 22: 297-302

[78] Prince S, Bailey BM. Squamous carcinoma of the tongue: review. *Br J Oral Maxillofac Surg* 1999; 37: 164-174

[79] Pugliano FA, Piccirillo JF, Zequeira MR. Clinical-severity staging system for oral cavity cancer: five-year survival rates. *Otolaryngol Head Neck Surg* 1999; 120: 38-45

[80] Ribeiro KC, Kowalski LP, Latorre MR. Impact of comorbidity, symptoms and patients characteristics on the prognosis of oral carcinomas. *Arch Otolaryngol Head Neck Surg* 2000; 126: 1079-1085

[81] Richard JM, Kramar A, Molinari R, Lefebvre JL, Blanchet F, Jortay A et al. Randomised EORTC head neck cooperative group trial of preoperative intra-arterial chemotherapy in oral cavity and oropharynx carcinoma. *Eur J Cancer* 1991; 27: 821-827

[82] Robbins KT, Clayman G, Levine PA, Medina J, Sessions R, Shaha A et al. Neck dissection classification update: revisions proposed by the American head and neck society and the American academy of otolaryngology - head and neck surgery. *Arch Otolaryngol Head Neck Surg* 2002; 128: 751-758

[83] Robbins KT, Wong FS, Kumar P, Hartsell WF, Vieira F, Mullins B et al. Efficacy of targeted chemoradiation and planned selective neck dissection to control bulky nodal disease in advanced head an neck cancer. *Arch Otolaryngol Head Neck Surg* 1999; 125: 670-675

[84] Robbins KT. Classification of neck dissection: current concepts and futurs considerations. *Otolaryngol Clin* 1998; 31: 639-655

[85] Robertson ML, Gleich LL, Barrett WL, Gluckman JL. Base of tongue cancer: survival function and quality of life after external-beam irradiation and brachytherapy. *Laryngoscope* 2001; 111: 1362-1365

[86] Ruhl CM, Gleich LL, Gluckman JL. Survival, function, and quality of life after total glossectomy. *Laryngoscope* 1997; 107: 1316-1321

[87] Scalliet P, De Pooter C, Hellemans PW, De Bruijn EA, van Oosterom AT. Interactions entre le carboplatine, le cisplatine et les rayonnements ionisants dans une lignée cellulaire humaine de cancer ovarien. *Cancer Radiother* 1999; 3: 30-38

[88] Schantz SP, Yu GP. Head and neck cancer incidence trends in young Americans, 1973-1997 with a special analysis for tongue cancer. *Arch Otolaryngol Head Neck Surg* 2002; 128: 268-274

[89] Schmitt T, Prades JM, Favrel V, Mayaud R, Puel G, Barbet N et al. IORT for Locally Advanced Oropharyngeal Carcinomas with Major Extension to the Base of the Tongue: 5-year results of a prospective study. *Front Radiat Ther Oncol* 1997; 31: 117-121

[90] Sessions DG, Spector GJ, Lenox J, Haughey B, Chao C, Marks J. Analysis of treatment results for oral tongue cancer. *Laryngoscope* 2002; 112: 616-625

[91] Shah JP, Andersen PE. Evolving role of modifications in neck dissection for oral squamous carcinoma. *Br J Oral Maxillofac Surg* 1995; 33: 3-8

[92] Shaw JP. The patterns of cervical lymph mode metastasis from squamous carcinoma of the oral cavity. *Cancer* 1990; 66: 109-113

[93] Shima K, Kobayashi I, Saito I. Incidence of human papilloma virus 16 and 18 infections and p53 mutations in patients with oral squamous cell carcinoma in Japan. *Br J Oral Maxillofac Surg* 2000; 38: 445-450

[94] Sigal R, Zagdanski AM, Schwaab G, Bosq J, Auperin A, Laplanche A et al. CT and MR imaging of squamous cell carcinoma of the tongue and floor of the mouth. *Radiographics* 1996; 16: 787-810

[95] Spiro RH, Guillamondegui OJr, Paulino AF, Huvos AG. Pattern of invasion and margin assessment in patients with oral tongue cancer. *Head Neck* 1999; 21: 408-413

[96] Stoeckli SJ, Steinert H, Pfaltz M, Schmid S. Is there a role for positron emission tomography with 18 F-Fluorodeoxyglucose in the initial staging of nodal negative oral and oropharyngeal squamous cell carcinoma. *Head Neck* 2002; 24: 345-349

[97] Stuckensen T, Kovacs AF, Adams S, Baum RP. Staging of the neck in patients with oral cavity squamous cell carcinomas: a prospective comparison of PET, ultrasound, CT and MRI. *J. Craniomaxillofac Surg* 2000; 28: 319-324

[98] Takagi M, Kayano T, Yamamoto H. Causes of oral cancer treatment failures. *Cancer* 1992; 69: 1081-1086

[99] Tradati N. Résultats à distance du traitement des leucoplasies de la cavité buccale par laser CO2. Brugère J, Szpirglas H, eds. *Lésions pré-cancéreuses des muqueuses des voies aéro-digestives supérieures. Actualités de carcinologie cervico-faciale* Paris: Masson, 1994; n19

[100] Van den Brekel MW, Van der Waal I, Meijen CJ. The incidence of micrometastasis in neck dissection specimen obtained from elective neck dissections. *Laryngoscope* 1996; 106: 987-991

[101] Weber RS, Gidley P, Morrison WH, Peters LJ, Hankins P, Wolf P et al. Treatment selection for carcinoma of the base of the tongue. *Am J Surg* 1990; 160: 415-419

[102] Williams HK. Molecular pathogenesis of oral squamous carcinoma. *J Clin Pathol Mol Pathol* 2000; 53: 165-172

[103] Yuen AP, Wei WI, Lam LK, Ho WK, Kwong D. Results of surgical salvage of locoregional recurrence of carcinoma of the tongue after radiotherapy failure. *Ann Otol Rhinol Laryngol* 1997; 106: 779-782

[104] Zhang ZF, Morgenstern H, Spitz MR, Tashkin DP, Yu GP, Marshall JR et al. Marijuana use and increased risk of squamous cell carcinoma of the head and neck. *Cancer Epidemiol Biomarkers Prev* 1999; 8: 1071-1073